

# XXXIII

## Congreso Mexicano de Cirugía Neurológica

### Julio de 2013

### Ixtapa



Sociedad Mexicana de  
Cirugía Neurológica A.C.

Miami No. 47 Col. Nápoles México DF CP. 03810  
Tels. 01 (55) 5543-0013 5543- 7666 y 5536- 9363

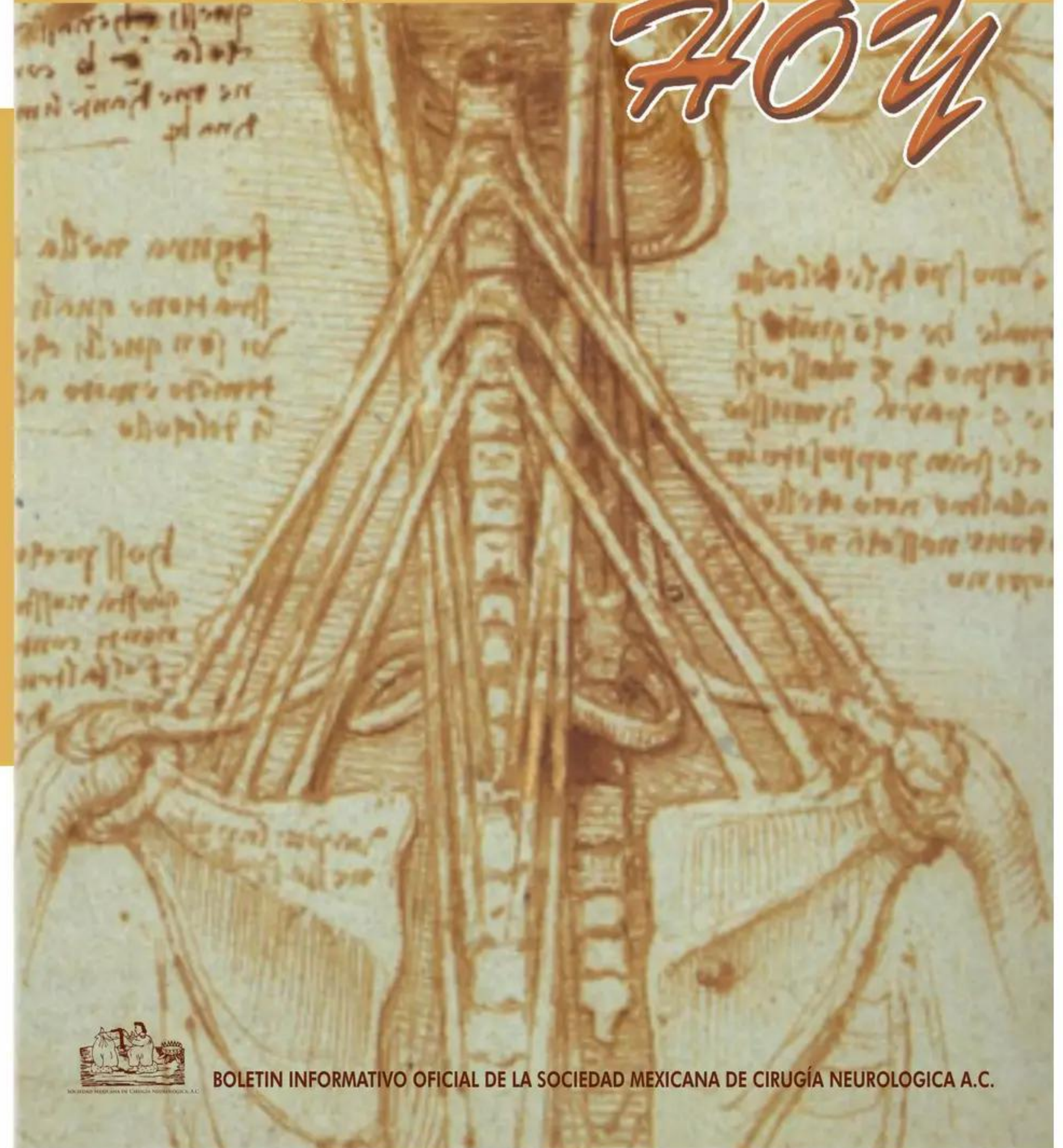[www.smcn.org.mx](http://www.smcn.org.mx)



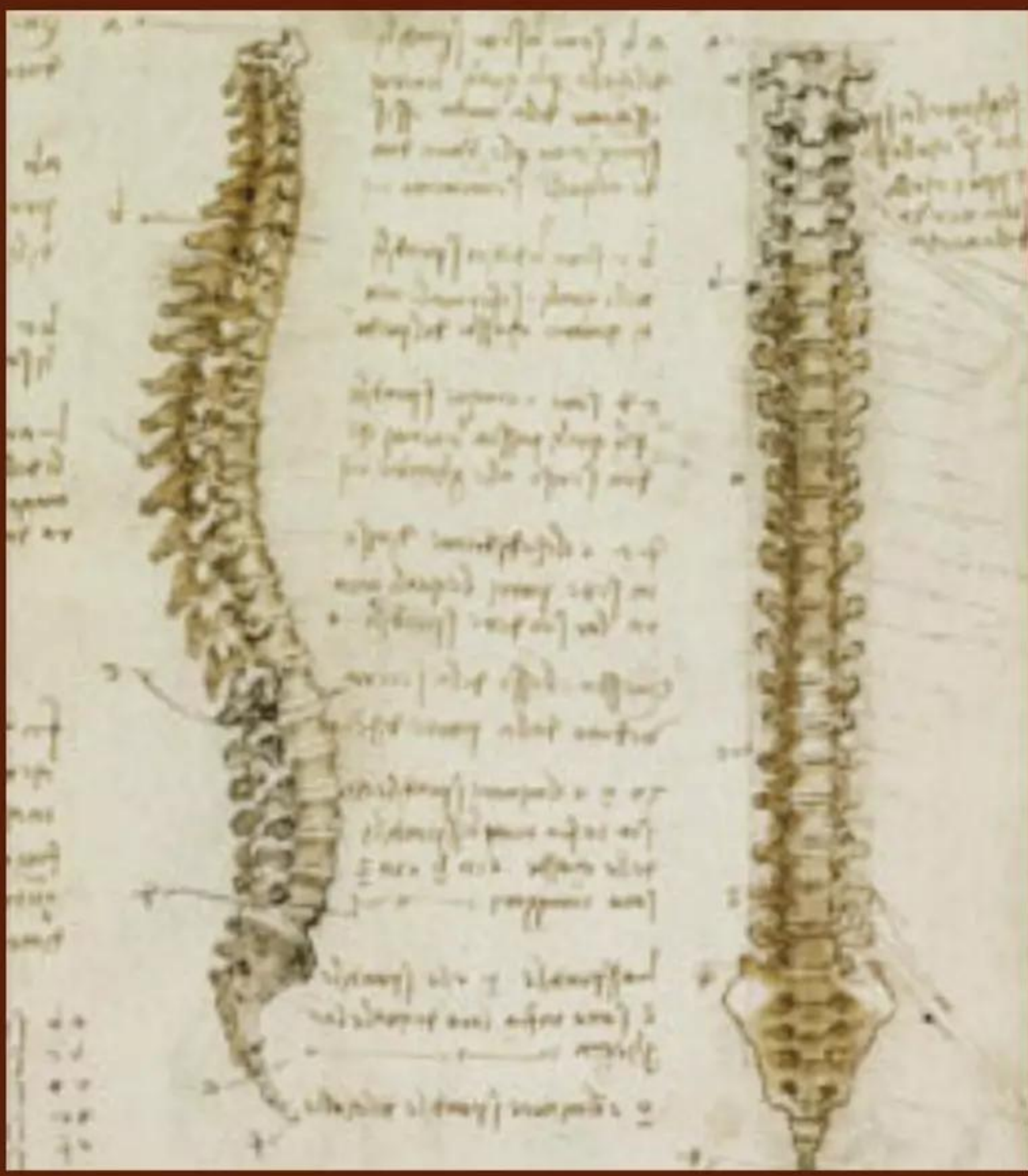
# Neurocirugía

Vol. 4 Numero 13 Año 4 (2012)

# 402



BOLETIN INFORMATIVO OFICIAL DE LA SOCIEDAD MEXICANA DE CIRUGÍA NEUROLOGICA A.C.

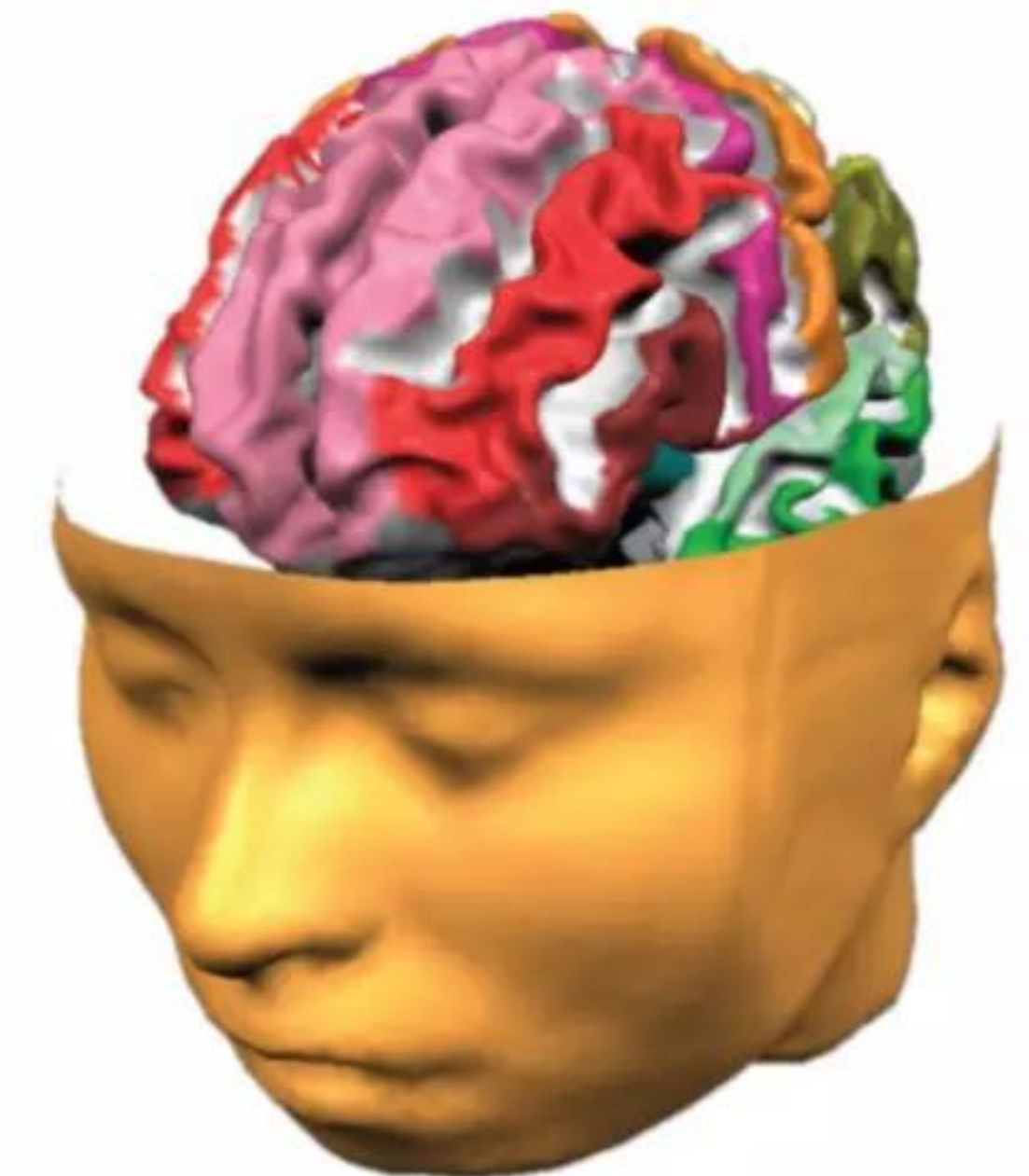

Estudio de Columna Vertebral (1515)  
Portada: Anatomía de Cuello(1515)  
Leonardo Da Vinci (1452-1519)



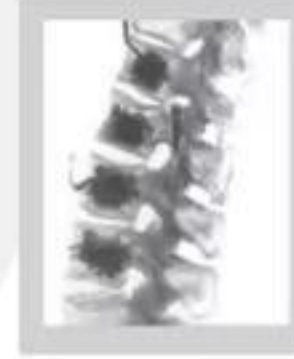Más de medio siglo  
de confianza

- Angio Resonancia
- R.M. funcional
- Espectroscopía
- R.M. de MAMA
- T.A.C. Multicorte



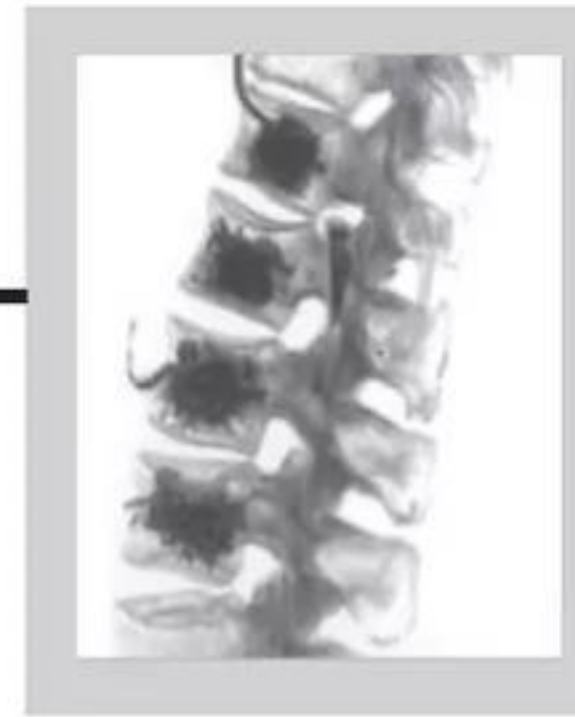3615-8058 con 10 líneas Justo sierra No. 2227/2231, Col. Ladrón de Guevara Guadalajara Jal. 44600  
Emergencias: 1136 8631 /Cel.044333 597 0974 Cel.044333 158 9226  
[www.banuelosradiologos.com.mx](http://www.banuelosradiologos.com.mx)

# índice



## Vertebroplastía percutánea y Cifoplastía

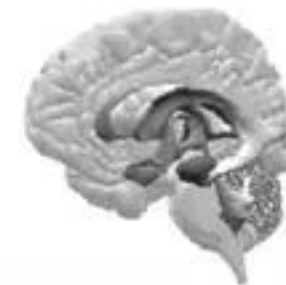Pág. 2



## Vertebroplastía percutánea y Cifoplastía

Francisco Gerardo López Espinoza

Hospital Civil de Guadalajara "Fray Antonio Alcalde"  
Servicio Neurocirugía. Torre de Especialidades  
8° Piso. Coronel Calderón 777. CP 44280. Guadalajara, Jalisco.  
México. E-mail: fglopeze@gmail.com



## una nueva visión de la amígdala cerebral

Pág. 6

La vertebroplastía percutánea (VP) y su variante la cifoplastía, son procedimientos de mínima invasión consistente en la inyección de un cemento acrílico (polimetilmetacrilato [PMMA]) en la porción esponjosa de una vertebra colapsada, para aliviar el dolor y prevenir el colapso vertebral en pacientes con fracturas vertebrales osteoporóticas (FVC). También proporciona analgesia y fortalece las vértebras en casos de hemangiomas, mieloma múltiple focal espinal, quistes óseos aneurismáticos, linfomas, granulomas eosinofílicos, plasmocitomas y metástasis osteolíticas, así como en fracturas traumáticas. Fue descrita por Deramond, et al en 1984, en Francia.

Fracturas subclínicas pueden desarrollar un síndrome doloroso agudo, íleo transitorio, retención urinaria, trombosis venosa profunda, cifosis, pérdida de peso, trastornos respiratorios o gastrointestinales, problemas emocionales o sociales secundarios al dolor y pérdida de la independencia. La inmovilización acelera la pérdida ósea, duplica la posibilidad de fallecer de trastornos respiratorios y se asocia a una mortalidad mayor al resto de pacientes de su edad.

### INDICACIONES

La principal indicación es el tratamiento del dolor de las FVC por osteoporosis o neoplasia, refractarias al tratamiento médico de al menos 2 semanas de duración (alivio mínimo o nulo del dolor con la administración de analgésicos o el alivio adecuado del dolor pero con dosis de narcóticos con efectos colaterales indeseables).

Es útil en pacientes con una supervivencia limitada (en el caso de enfermedad espinal tumoral), en candidatos pobres para cirugía y en quienes han recibido dosis de radiación máximas. Otras indicaciones incluyen: enfermedad de Krümmell, de Paget espinal focal y como adyuvante en las FVC's traumáticas que se someterán a instrumentación de segmento corto con tornillos transpediculares.

### CONTRAINDICACIONES

2 ABSOLUTAS: 1. FVC's asintomáticas, 2. pacientes con mejoría durante el tratamiento médico, 3. como medida profiláctica, 4. infección local o sistémica,

## Neuro-Notas:

Pág. 19



## CIENCIA Y ARTE EL POSTER CIENTÍFICO

Pág. 23

MIGRACIÓN PARAESPINAL DE PORCIÓN DISTAL DE SISTEMA DE DERIVACIÓN VENTRICULOPERITONEAL

Pág. 17

## EVENTOS ACADÉMICOS Y NOTICIAS

Pág. 24



## Correspondencia

Pág. 32

## ACTUALIZACIÓN BIBLIOGRÁFICA

REVISIÓN DE ARTÍCULOS

Pág. 10

**Neurocirugía Hoy**, es un boletín de divulgación científica en neurocirugía y neurociencias que aparece desde 2008, como boletín informativo de la Sociedad Mexicana de Cirugía Neurológica A. C. Se publica trimestralmente, en impresión exclusiva para socios; y abierta a la comunidad científica internacional en <http://surgicalneurologyinternational.com/blog/category/societies/publications/neurocirugia-hoy/>. **Neurocirugía Hoy**, recibe artículos orientados a la educación neuroquirúrgica, cuyos contenidos son responsabilidad de los autores que lo suscriben, y son evaluados para su publicación de acuerdo a criterios bioéticos y libres de conflictos de interés. El boletín es editado en el Depto. Neurociencias. CUCS, Universidad de Guadalajara, Guadalajara, México; y cuenta con registro SEP Inautor de propiedad intelectual 04-2009-111808485800-0. No está permitida la duplicación de sus archivos en fotocopia o por medios electrónicos, sin la autorización por escrito. Es viable referirse a sus contenidos citando la fuente. Derechos reservados ©.

5. fragmentos óseos que invaden el canal espinal y causan mielopatía, 6. invasión al canal espinal por fractura tumoral que causa mielopatía, 7. coagulopatía incorregible y 8. alergia al cemento óseo.

RELATIVAS: 1. radiculopatía o dolor por compresión no relacionado al cuerpo colapsado, 2. retropulsión asintomática de un fragmento vertebral, 3. extensión tumoral asintomática al conducto espinal, 4. vértebra plana, 5. fractura que se extiende a la pared vertebral posterior o al pedículo, 6. dolor de más de un año de duración, 7. cuerpos vertebrales previamente tratados nuevamente dolorosos.

### RANGOS DE ÉXITO

La VP alivia el dolor, mejora la movilización del paciente, reduce requerimientos de analgésicos. El alivio del dolor se obtiene de forma inmediata en la mayoría de los casos en un rango del 73% al 90% de las FVC osteoporóticas. En los casos neoplásicos, el éxito se define como alivio del dolor y/o mejoría de la movilidad en un 50–60%.

### COMPLICACIONES

Las complicaciones en casos de enfermedad metastásica es aproximadamente al 10%, mayor al observado al tratar FVC's osteoporóticas. La mayoría de las complicaciones son menores y transitorias: hipotensión transquirúrgica, extrusión del PMMA, la mayoría de ellas asintomáticas. La complicación más seria es el embolismo pulmonar.

### CIFOPLASTÍA

Esta intenta restaurar la altura vertebral perdida y reducir la cifosis. Las plataformas pueden elevarse, reduciendo en masa el cuerpo vertebral, aunque hay casos de VP en que se obtiene un efecto similar.

La utilidad clínica de la restauración parcial de la altura y la reducción de la cifosis obtenidas, todavía necesita ser probada. Por otra parte, su costo es varias veces mayor al de la vertebroplastía percutánea.

Las opciones a futuro incluye la inyección de antibióticos o agentes quimioterapéuticos en infecciones o enfermedad espinal tumoral, además de hidroxapatita, cemento de fosfonato de calcio, hormonas, factores de crecimiento óseo u otros agentes biológicamente activos para inducir la regeneración ósea. Se están desarrollando nuevos cementos óseos que obvian las limitaciones del PMMA (como la incapacidad de integrarse con el esqueleto).

### REFERENCIAS

- a) López-Espinoza FG, González-Garrido AA. Vertebroplastía Percutánea. Arch. Neurocién. (Mex., D.F.) v.9 n.3 México sep. 2004

- b) Resnick, DK, Garfin SR. Vertebroplasty and Kyphoplasty. Thieme Medical Publisher, American Association of Neurological Surgeons. 2005
- c) Wardlaw D, Meirhaeghe JV, Bastian L, Ranstam J, Boonen S. Efficacy and safety of balloon kyphoplasty compared with non-surgical care for vertebral compression fracture (FREE): a randomised controlled trial. The Lancet, Volume 373, Issue 9668, 1016 - 1024, 21 March 2009
- d) Kallmes DF, Comstock BA, Heagerty PJ, Turner JA, Wilson DJ, Diamond TH, Edwards R, Gray LA, Stout L, Owen S, Hollingworth W, Ghdoke B, Williams DJ, Ralston SH, Jarvik JG. A Randomized Trial of Vertebroplasty for Osteoporotic Spinal Fractures. N Engl J Med 2009;361:569-79.

1. Alvarez L, Perez-Higueras A, Quinones D, Calvo E, Rossi RE. Vertebroplasty in the treatment of vertebral tumors: postprocedural outcome and quality of life. Eur Spine J 2003; 2(4):356-60.
2. Amar AP, Larsen DW, Esnaashari N, Albuquerque FC, Lavine SD, Teitelbaum GP. Percutaneous transpedicular polymethylmethacrylate vertebroplasty for the treatment of spinal compression fractures. Neurosurgery 2001; 49:1105-15.
3. Bono CM, Kauffman CP, Garfin SR. Kyphoplasty. Sem Spine Surg 2002; 14(4):320-33.
4. Cho D, Lee W, Sheu P. Treatment of thoracolumbar burst fractures with polymethylmethacrylate vertebroplasty and short-segment pedicle screw fixation. Neurosurg 2003; 53:1354-61.
5. Diamond TH, Champion B, Clark WA. Management of acute osteoporotic vertebral fractures: a nonrandomized trial comparing percutaneous vertebroplasty with conservative therapy. Am J Med 2003; 114(4):257-65.
6. Jang JS, Kim DY, Lee SH. Efficacy of percutaneous vertebroplasty in the treatment of intravertebral pseudarthrosis associated with noninfected avascular necrosis of the vertebral body. Spine 2003; 15:28(14):1588-92.
7. Kallmes DF, Schweicker PA, Marx WF, Jensen ME. Vertebroplasty in the mid- and upper thoracic spine. AJNR Am J Neuroradiol 2002; 23(7):1117-20.
8. Kremer MA, Fruin A, Larson TC 3rd, Roll J, Weil RJ. Vertebroplasty in focal Paget disease of the spine. Case report. J Neurosurg 2003; 99(1 Suppl):110-3.
9. Ledlie JT, Renfo M. Balloon kyphoplasty: one-year outcomes in vertebral body height restoration, chronic pain and activity levels. J Neurosurg 2003; (spine 1)98:36-42.
10. McGraw JK, Lippert JA, Minkus KD, Rami PM, Davis TM, Budzik RF. Prospective evaluation of pain relief in 100 patients undergoing percutaneous vertebroplasty: results and follow-up. J Vasc Interv Radiol 2002; 13(9 Pt 1):883-6.
11. Ng PP, Caragine LP Jr, Dowd CF. Percutaneous vertebroplasty: an emerging therapy for vertebral compression fractures. Semin Neurol 2002; 22(2):149-56.
12. Peters KR, Guiot BH, Martin PA, Fessler RG. Vertebroplasty for osteoporotic compression fractures: current practice and evolving techniques. Neurosurgery 2002; 51 [suppl 2]:96-103.
13. McGraw JK, Cardella J, Dean-Barr J, Mathis JM, Sanchez O, Schwartzberg MS, et al. Society of interventional radiology quality improvement guidelines for percutaneous vertebroplasty. J Vasc Interv Radiol 2003; 14:827-31.
14. Coumans JV, Reinhardt MK, Lieberman IH. Kyphoplasty for vertebral compression fractures: 1-year clinical outcomes from a prospective study. J Neurosurg 2003; 99(1 Suppl):44-50.
15. Papaioannou A, Watts NB, Kendler DL, Yuen CK, Adachi JD, Ferko N. Diagnosis and management of vertebral fractures in elderly adults. Am J Med 2002; 15:113(3):220-8.
16. Phillips FM. Minimally invasive treatments of osteoporotic vertebral compression fractures. Spine 2003; 1:28(15):S45-53.
17. Piliitsis JG, Rengachary SS. The role of vertebroplasty in metastatic spinal disease. Neurosurgery Focus 2001; 11(6).
18. Nakano M, Hirano N, Matsuura K, Watanabe H, Kitagawa H, Ishihara H, et al. Percutaneous transpedicular vertebroplasty with calcium phosphate cement in the treatment of osteoporotic vertebral compression and burst fractures. J Neurosurg 2002; (Spine 3) 97:287-93.
19. Predey TA, Sewall LE, Smith SJ. Percutaneous vertebroplasty: New treatment for vertebral compression fractures. Am Fam Physician 2002; 66:611-17.
20. Stallmeyer MJ, Zoarski GH, Obuchowski AM. Optimizing patient selection in percutaneous vertebroplasty. J Vasc Interv Radiol 2003; 14(6):683-96.
21. Wetzel SG, Martin JB, Somon T, Wilhelm K, Rufenacht DA. Painful osteolytic metastasis of the atlas: treatment with percutaneous vertebroplasty. Spine 2002; 15:27(22):E493-5.
22. Peh WC, Gilula LA, Peck DD. Percutaneous vertebroplasty for severe osteoporotic vertebral body compression fractures. Radiology 2002; 223(1):121-6.
23. Kaufmann TJ, Jensen ME, Schweicker PA, Marx WF, Kallmes DF. Age of fracture and clinical outcomes of percutaneous vertebroplasty. AJNR Am J Neuroradiol 2001; 22:1860-3.
24. Peh WC, Gelbart MS, Gilula LA, Peck DD. Percutaneous vertebroplasty: treatment of painful vertebral compression fractures with intraosseous vacuum phenomena. AJR Am J Roentgenol 2001; 180(5):1411-7.
25. Fourney DR, Schomer DF, Nader R, Chlan-Fourney J, Suki D, Ahrar K, Rhines LD, Gokaslan ZL. Percutaneous vertebroplasty and kyphoplasty for painful vertebral body fractures in cancer patients. J Neurosurg 2003; 98(1 Suppl):21-30.
26. Gaughen JR Jr, Jensen ME, Schweicker PA, Marx WF, Kallmes DF. The therapeutic benefit of repeat percutaneous vertebroplasty at previously treated vertebral levels. AJNR Am J Neuroradiol 2002; 23(10):1657-61.
27. Togawa D, Bauer TW, Lieberman IH, Takikawa S. Histologic evaluation of human vertebral bodies after vertebral

augmentation with polymethylmethacrylate. Spine 2003; 28(14):1521-7.

28. Jang JS, Lee SH, Jung SK. Pulmonary embolism of polymethylmethacrylate after percutaneous vertebroplasty: a report of three cases. Spine 2002; 1:27(19):E416-8.

29. Evans AJ, Jensen ME, Kip KE, DeNardo AJ, Lawler GJ, Negin GA, et al. Vertebral compression fractures: pain reduction and improvement in functional mobility after percutaneous polymethylmethacrylate vertebroplasty: retrospective report of 245 cases. Radiology 2003; 226(2):366-72.

30. Uppin AA, Hirsch JA, Centenera LV, Pfeifer BA, Pazianos AG, Choi S. Occurrence of new vertebral body fracture after percutaneous vertebroplasty in patients with osteoporosis. Radiology 2003; 226(1):119-24.

31. Perez-Higueras A, Alvarez L, Rossi RE, Quinones D, Al-Assir I. Percutaneous vertebroplasty: long-term clinical and radiological outcome. Neuroradiology 2002; 44(11):950-4.

32. Chavali R, Resjiek R, Knight SK, Choi S. Extending polymerization time of polymethylmethacrylate cement in percutaneous vertebroplasty with ice bath cooling. AJNR Am J Neuroradiol 2003; 24(3):545-6.

33. Deramond H, Mathis JM. Vertebroplasty in osteoporosis. Semin Musculoskelet Radiol 2002; 6(3):263-8.

34. Hodler J, Peck D, Gilula LA. Midterm outcome after vertebroplasty: predictive value of technical and patient-related factors. Radiology 2003; 227(3):662-8.

35. Kallmes DF, Jensen ME. Percutaneous vertebroplasty. Radiology 2003; 229(1):27-36.

36. Aebli N, Krebs J, Schwenke D, Davis G, Theis JC. Cardiovascular changes during multiple vertebroplasty with and without vent-hole. An experimental study in sheep. Spine 2003; 28(14):1504-12.

37. Sarzier JS, Evans AJ. Intrathecal injection of contrast medium to prevent polymethylmethacrylate leakage during percutaneous vertebroplasty. AJNR Am J Neuroradiol 2003; 24(5):1001-2.

38. Shapiro S, Abel T, Purvines S. Surgical removal of epidural and intradural polymethylmethacrylate extravasation complicating percutaneous vertebroplasty for an osteoporotic lumbar compression fracture. Case report. J Neurosurg 2003; (Spine 1) 98:90-2.

39. Kelekis AD, Martin JB, Somon T, Wetzel SG, Dietrich PY, Ruefenacht DA. Radicular pain after vertebroplasty: compression or irritation of the nerve root? Initial experience with the "Cooling System". Spine 2003; 15:28(14):E265-9.

40. Lee BJ, Lee SR, Yoo TY. Paraplegia as a complication of percutaneous vertebroplasty with polymethylmethacrylate: a case report. Spine 2002; 1:27(19):E419-22.

41. Mousavi P, Roth S, Finkelstein J, Cheung G, Whyne C. Volumetric quantification of cement leakage following percutaneous vertebroplasty in metastatic and osteoporotic vertebrae. J Neurosurg 2003; (Spine 1) 99:56-9.

42. Yeom JS, Kim WJ, Choy WS, Lee CK, Chang BS, Kang JW. Leakage of cement in percutaneous transpedicular vertebroplasty for painful osteoporotic compression fractures. J Bone Joint Surg Br 2003; 85(1):83-9.

43. Baroud G, Nemes J, Heini P, Steffen T. Load shift of the intervertebral disc after a vertebroplasty: a finite-element study. Eur Spine J 2003; 12(4):421-6.

44. Mathis JM, Wong W. Percutaneous vertebroplasty: technical considerations. J Vasc Interv Radiol 2003; 14(8):953-60.

45. Molloy S, Mathis JM, Belkoff SM. The effect of vertebral body percentage fill on mechanical behavior during percutaneous vertebroplasty. Spine 2003; 28(14):1549-54.

46. Kallmes DF, O E, Roy SS, Piccolo RG, Marx WF, Lee JK, Jensen ME. Radiation dose to the operator during vertebroplasty: prospective comparison of the use of 1-cc syringes versus an injection device. AJNR Am J Neuroradiol 2003; 24(6):1257-60.

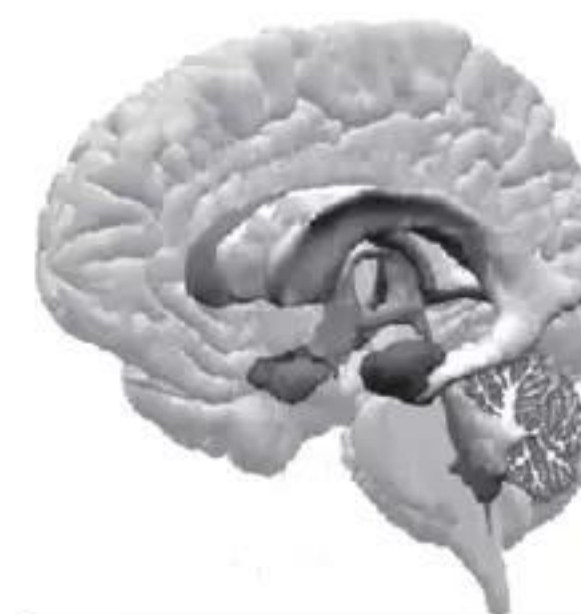47. Gangi A, Guth S, Imbert JP, Marin H, Dietemann JL. Percutaneous vertebroplasty: indications, technique, and results. Radiographics 2003; 23(2):e10.

48. Kruger R, Faciszewski T. Radiation dose reduction to medical staff during vertebroplasty: a review of techniques and methods to mitigate occupational dose. Spine 2003; 28(14):1608-13.

49. Phillips FM, Wetzel FT, Lieberman I, Campbell-Hupp M. An in vivo comparison of the potential for extravertebral cement leakage after vertebroplasty and kypoplasty. Spine 2002; 27(19):2173-9.

50. Hiwatashi A, Moritani T, Numaguchi Y, Westesson PL. Increase in vertebral body height after vertebroplasty. AJNR Am J Neuroradiol 2003; 24(2):185-9.

51. Amar AP, Larsen DW, Teitelbaum GP. Use of a screw-syringe injector for cement delivery during kypoplasty: technical report. Neurosurgery 2003; 53(2):380-2.



# una nueva visión de la amígdala cerebral

Manuel Orozco Lupercio, Rodrigo Ramos Zúñiga.

**a**nálisis documental sobre los últimos hallazgos de la funcionalidad de la amígdala, que deben ser considerados en referencia a las lesiones que se presentan en esta topografía, y eventualmente en las implicaciones de la amigdalohipocampectomía en la cirugía de epilepsia del lóbulo temporal. Esta información parte del reciente capítulo de Paul J. Whalen y F. Caroline Davis, en el libro de Neurociencia Cognitiva de M. Gazzaniga.

La amígdala es un componente cerebral muy importante en el aprendizaje de señales, que predicen resultados biológicos relevantes. Señales que están siempre envueltas en un contexto particular, y modulan sus respuestas.

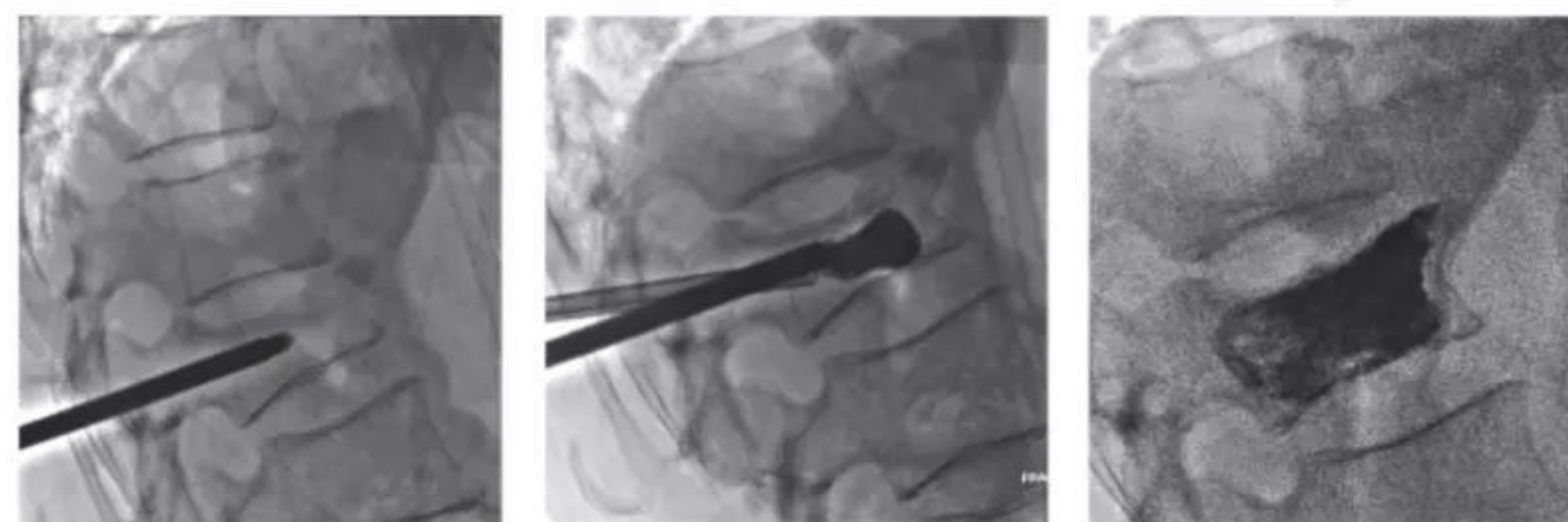
Regiones de la corteza prefrontal (PFC) y el hipocampo son sensibles a esta información e influyen a la amígdala. Esta permite la selección del significado más apropiado.

*Uso de expresiones faciales para estudiar la amígdala humana. Las respuestas de la amígdala a las expresiones de miedo, están relacionadas a mayor dependencia del contexto.*

De las expresiones faciales obtenemos información del estado emocional, las intenciones y las reacciones a eventos. Estas experiencias son útiles para adecuar nuestras propias respuestas. La más reciente investigación se ha centrado en las respuestas de la amígdala a las expresiones de miedo (Breiter et al., 1996; Morris et al., 1996; M. L. Phillips et al., 1997; Whalen et al., 1998).

La amígdala no responde solamente a las caras de miedo, por su naturaleza amenazadora. Sino que es importante para procesar expresiones que predicen amenazas inciertas (miedo) vs amenazas ciertas (ira). Ambas ofrecen información predictiva de valor diferente. Las caras de miedo no ofrecen información de qué lo provoco, al contrario a las caras de ira que encarnan la amenaza misma. Las caras de miedo son más dependientes del evento ambiental y estimulan el monitoreo de este. En consecuencia la amígdala es utilizada cuando la predicción de amenaza no es clara.

Las respuestas de la amígdala a las expresiones de miedo, están relacionadas con la ambigüedad del estímulo que las provoco, más que a la valencia negativa atribuida a la expresión.



### *Las expresiones faciales de sorpresa.*

Las expresiones de sorpresa representan otra variante de la respuesta, porque aunque ninguna de las dos (miedo o sorpresa) indican la naturaleza de lo que las provocó, las de miedo evocan una calificación negativa. Las de sorpresa pueden ser calificadas ya sea como negativa o positiva (Tomkins & McCarter, 1964).

Cuando se evaluaron expresiones de sorpresa en distintos sujetos y se les pidió que los calificaran del 1 (positivo) al 9 (negativo), los que las interpretaron como negativas mostraron mayor activación de la amígdala, al contrario de los que la calificaron como positivas. La amígdala es sensible a la ambigüedad del contexto, el cual existe ya sea la expresión interpretada negativa como positiva. El fMRI registró calificaciones homogéneas tanto en la región ventral como dorsal de la amígdala a pesar de las diferentes valencias otorgadas a estas expresiones.

Diferentes partes de la amígdala trabajan en diferentes aspectos del problema; por un lado una trabaja en aspectos predictivos claros de una expresión y otra parte en un aspecto que permanece incierto.

La parte ventral de la amígdala no respondió a las expresiones de sorpresa en algunos individuos, por lo que se pensó que la amígdala ventral respondería al potencial negativo de las expresiones por igual en todos los sujetos. Las diferencias nos sugieren que hay otra parte que participa en este proceso como la corteza ventromedial prefrontal (VMPFC), dadas sus conexiones con la amígdala y sus respuestas inversas a las de la amígdala ventral y la corteza dorsomedial prefrontal. (H. Kim et al., 2003).

Estos datos parecen sugerir que en respuesta a la ambigüedad de las expresiones de sorpresa, un mensaje de anulación regulatorio de la región (VMPFC) es requerido para interpretar las expresiones como negativas. Las expresiones de sorpresa constituyen un medio simple para intervenir sobre un supuesto circuito regulatorio (prefrontal- amígdala) que media el condicionamiento al miedo. (Milad & Quirk, 2002; Morgan, Romanski, & LeDoux, 1993; Phelps, Delgado, Nearing, & LeDoux, 2004).

### *Modulación de las respuestas de la amígdala a las caras de sorpresa, mediante la modulación del contexto en el cual se presentan.*

La mayor actividad de la amígdala en respuesta a las caras de miedo y de sorpresa es porque son mayormente dependientes del estímulo ambiental, la manipulación del mismo al presentar expresiones de sorpresa, afecta la actividad de la amígdala. Se presentaron pues expresiones precedidas de frases negativas y positivas, diciéndoles que la expresión era una respuesta al evento. La amígdala ventral no mostró respuestas diferentes a las frases, pero sí lo hizo cuando hacia las caras relacionadas con la frase. Las respuestas a las expresiones fueron mayores cuando eran precedidas de sentencias negativas. Una región de la Corteza prefrontal medial (ACC dorsal) mostró actividad a las frases negativas como positivas (H. Kim et al., 2003).

Se especula que la corteza medial prefrontal (MPFC), ejerció una influencia de disminución sobre la actividad de la amígdala, cuando las expresiones de sorpresa fueron interpretadas positivamente. Las expresiones faciales que son ambiguas son altamente susceptibles a la manipulación. La amígdala junto con la corteza prefrontal usa la información del ambiente para resolver la ambigüedad.

### *Condicionamiento al contexto.*

La amígdala interviene en el condicionamiento clásico y ha mostrado ser una parte crítica para este aprendizaje, la información es transmitida a la amígdala por múltiples vías, aunque el procesamiento parece corresponderle al hipocampo (Maren, 2001), la corteza orbitofrontal (Stefanacci & Amaral, 2002), y la corteza prefrontal ventromedial. (Milad & Quirk, 2002). La amígdala puede entonces así iniciar las respuestas de condicionamiento apropiadas para un ambiente en particular.

Cuando una señal tiene un claro valor predictivo, es menos dependiente del estímulo, para atribuirle un significado. Sin embargo hay situaciones en las que la señal es ambigua y en estas situaciones la importancia del ambiente se vuelve muy importante.

En el condicionamiento dependiente del contexto, se ha documentado un circuito que incluye a la amígdala, hipocampo, la corteza orbitofrontal y la Corteza prefrontal ventromedial, este circuito apoya la habilidad para aprender la relación entre los eventos ambientales que tienen valor predictivo biológicamente relevante y el ambiente en el que se dan.

### *Evaluación experimental como determinante de la activación fMRI a estímulos específicos.*

Los sistemas neuronales no operan de manera inflexible, es más apropiado pensar que existen ciertos principios de operación que guían la actividad de la amígdala, y otras partes que interactúan con este flexible circuito.

### *Ejemplos.*

- 1) En el estudio de las respuestas de la amígdala se usan las expresiones de miedo, comparadas con las neutras se interpreta que la respuesta es hacia la expresión de miedo, pero no se toma el interés que la amígdala puede mostrar por las caras neutras.

Las expresiones neutras son calificadas como más positivas cuando están junto a expresiones negativas, y calificadas como negativas cuando el ambiente contiene una expresión positiva (Russell & Fehr, 1987). Se encontraron respuestas de miedo en sujetos, al evaluar caras neutras que estaban junto a expresiones de felicidad.

- 2) Cuando se usan expresiones dinámicas, la amígdala rastrea los más interesantes y sobresalientes estímulos, con exclusión de los estáticos. En el contexto experimental que carecía de presentaciones dinámicas, la amígdala rastrea la información predictiva más disponible. La amígdala responde activamente a las

expresiones incrustadas en un aprendizaje asociativo (Hooker, Germine, Knight, & D'Esposito, 2006).

3) Las instrucciones de tarea son otro ejemplo de cómo la información puede influir en el procesamiento neuronal del estímulo presentado, el mismo estímulo será procesado en diferentes formas dependiendo de cómo se instruyó a los sujetos para interpretarlo. Se presentaron expresiones de miedo y asco superpuestas con dibujos de casas, en un tiempo se les pidió poner atención a las casas y en otro a la expresión (Anderson et al., 2003). Se encontró que la amígdala respondió a las expresiones de miedo estuvieran o no poniéndoles atención. Pero la amígdala respondió a las expresiones de asco solo cuando no se les prestaba atención. La amígdala parece ensanchar su atención a específicas expresiones de miedo, a expresiones más generales de amenaza.

4) Es interesante la posibilidad de que la cara en sí misma y los movimientos de los músculos se puedan considerar como las señales predictivas. La amígdala es parte de un sistema de orientación que inicia conductas que facilitan la búsqueda de información predictiva dentro de un espacio donde el organismo había ya encontrado estas señales (Whalen et al., 2009).

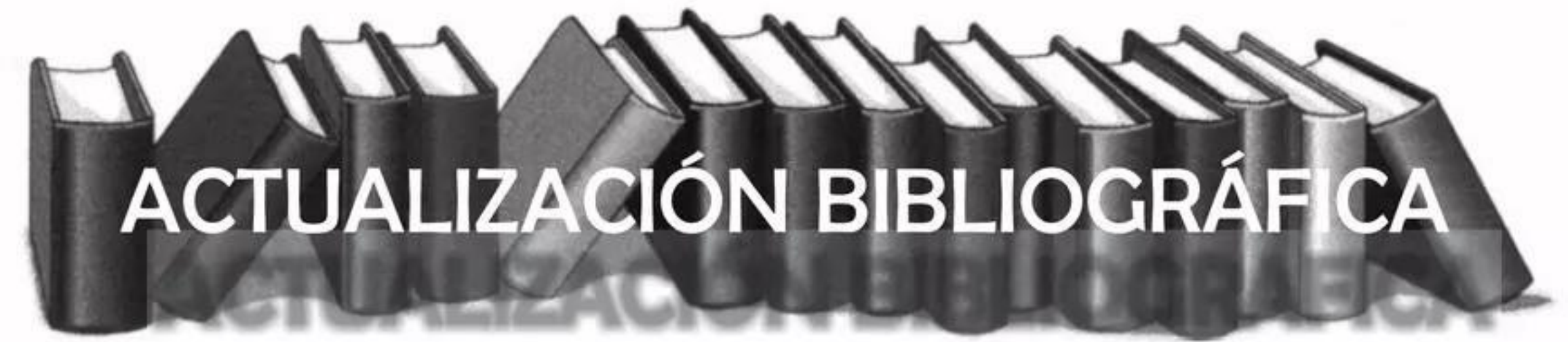Mientras áreas del cerebro como el hipocampo y la corteza prefrontal evalúan esta configuración, la amígdala podría estar inspeccionando los elementos individuales que lo constituyen.

#### Conclusiones.

Hemos presentado pues, estudios que evalúan la activación de la amígdala a las expresiones faciales de predicción que son particularmente dependientes del contexto. (Miedo y sorpresa). Pueden las respuestas de la amígdala dirigirse a lo que las expresiones sugieren claramente, como a lo que no. Para obtener esta información la amígdala interactúa con otras regiones del cerebro, como el hipocampo y la corteza prefrontal para acceder a información que puede servir para aclarar la naturaleza predictiva de la expresión.

La amígdala no basa su categorización pues, en respuestas que siguen una sola regla, en lugar de eso en colaboración con otras regiones del cerebro forma parte integral de un circuito que registra el significado predictivo de un estímulo a la luz de sus implicaciones contextuales.

Gazzaniga M. The Cognitive Neurosciences. 2009. Massachusetts Institute of Technology.



## ACTUALIZACIÓN BIBLIOGRÁFICA

### REVISIÓN DE ARTÍCULOS

Dr. Humberto Sandoval Sánchez  
CMNO IMSS

#### CURSO NATURAL DE LOS ANEURISMAS CEREBRALES NO ROTOS EN UNA COHORTE JAPONESA

(THE NATURAL COURSE OF UNRUPTED CEREBRAL ANEURYSMS IN A JAPANESE COHORT)

UCAS Japan Investigators, Morita A, Kirino T, Hashi K, Aoki N, Fukuhara S, Hashimoto N, Nakayama T, Sakai M, Teramoto A, Tominari S, Yoshimoto T.

En este estudio, los autores afirman que previo a su reporte la historia natural de los aneurismas cerebrales no rotos, no estaba descrita. Por lo que en este estudio ellos describen la evolución de los pacientes que padecen esta entidad clínica.

Para ello, incluyeron pacientes con aneurismas cerebrales no rotos, recién diagnosticados, en Japón, de enero del 2011 a abril del 2004. Registraron información sobre la ruptura de los aneurismas, muertes y resultados de evaluaciones de seguimiento periódicas. Incluyeron 5720 pacientes de 20 o más años de edad, que tuvieron aneurismas saculares de 3 mm o más en su dimensión mayor, que inicialmente se presentaron con un cuadro clínico no mayor a una discapacidad leve.

Encontraron que de los 66697 aneurismas estudiados, el 91% fueron incidentales. La mayoría de los aneurismas se localizaron en las arterias cerebrales media (36%) y carótidas internas (34%). El tamaño promedio ( $\pm$  DE) de los aneurismas fue de 5.7  $\pm$  3.6 mm. Durante el periodo de seguimiento que incluyó 11,660 aneurismas-año, se registraron rupturas en 11 pacientes, con una tasa anual de ruptura del 0.95% (Intervalo de Confianza, IC, del 95% 0.79 a 1.15). El riesgo de ruptura fue mayor a mayor tamaño del aneurisma. Los aneurismas de 3 a 4 mm se emplearon como referencia, las Hazard Ratio (HR) según el tamaño fueron: 5 a 6 mm, 1.13 (IC 95%, 0.58 a 2.22); 7 a 9 mm, 3.35 (IC 95%, 1.87 a 6.00); 10 a 24 mm, 9.09 (IC 95%, de 5.25 a 15.74); y 25 mm o más grandes, 76.26 (IC 95%, 32.76 a 177.54). Comparados con los aneurismas de las arterias cerebrales medias, los de la comunicante posterior y anterior tuvieron más probabilidades de romperse, HR 1.90, (IC 95% 1.12 a 3.21) y HR 2.02, (IC 95%, 1.13 a 3.58); respectivamente. Los aneurismas con saco hijo (una protrusión irregular de la pared del aneurisma) también tuvieron más posibilidades de ruptura, HR 1.63, (IC 95%, 1.08 a 2.48).

Concluyeron que su estudio mostró que el curso natural de los aneurismas cerebrales no rotos varía de acuerdo al tamaño, localización y forma del aneurisma. *N Engl J Med.* 2012 Jun;366(26):2474-82.

## ENDOSCOPIA DE FLUORESCENCIA CON VERDE DE INDOCIANINA PARA DIFERENCIACIÓN VISUAL DE TUMORES HIPOFISIARIOS DE ESTRUCTURAS CIRCUNDANTES

(INDOCYANINE GREEN FLUORESCENCE ENDOSCOPY FOR VISUAL DIFFERENTIATION OF PITUITARY TUMOR FROM SURROUNDING STRUCTURES)

Litvak ZN, Zada G, Laws ER Jr.

*Department of Neurosurgery, George Washington University, Washington DC.*

Estudios histopatológicos y de neuroimagen han demostrado que los adenomas de hipófisis tienen una densidad vascular capilar que difiere significativamente de las estructuras circundantes. Los autores creen que la endoscopia de fluorescencia con verde de indocianina (ICG) podría ser usada para diferenciar visualmente el tumor de tejidos circundantes, incluyendo la hipófisis normal y duramadre.

Para comprobarlo incluyeron prospectivamente 16 pacientes a los cuales se les fuera a realizar cirugía transesfenoidal por lesiones hipofisarias benignas. Les realizaron un abordaje endonasal endoscópico estándar. A cada paciente se le revisó endoscópicamente la dura madre sellar y luego se expuso el adenoma hipofisario luego de una inyección en bolo de ICG (12.5-25 mg). Para la revisión se utilizó un endoscopio que contaba con una fuente de luz cercana a lo infrarrojo y con un filtro de excitación de longitud de onda.

Los autores registraron exitosamente la fluorescencia del ICG en la duraselar, hipófisis y estructuras circundantes, en 12 de los 16 pacientes incluidos. Hubo tres fallas técnicas de la endoscopia transoperatoria con ICG y un paciente se excluyó luego de que se descubrió alergia cruzada a la tinción. Una dosis estándar de 25 mg de ICG en 10 ml de solución acuosa optimizó la visualización de la microvasculatura en la región sellar, dentro de los 45 segundos luego de inyectar el bolo en forma periférica. El adenoma fue menos fluorescente que la hipófisis normal. Se identificó la invasión dural por el tumor a través de un marcado incremento de la fluorescencia comparada con la dura normal. El examen endoscópico incrementó 15-20 minutos el tiempo quirúrgico bajo anestesia general. No se presentaron complicaciones derivadas del uso del ICG o de la fuente de luz fluorescente.

Concluyeron que la endoscopia de fluorescencia con ICG promete ser una modalidad transquirúrgica, para distinguir los tumores de hipófisis del tejido normal y para identificar visualmente áreas de invasión dural, lo que facilitaría la resección tumoral completa y minimizaría el daño a estructuras circundantes. También mencionan que sus resultados apoyan el desarrollo continuo de las técnicas de resección endoscópica con fluorescencia. *J Neurosurg.* 2012 May;116(5):935-41.

## PREDICTORES PRONÓSTICOS DE PACIENTES CON MENINGIOMAS INTRACRANEALES EMPLEANDO MARCADORES MOLECULARES DE HIPOXIA, VASCULARIDAD Y PROLIFERACIÓN

(PREDICTING OUTCOMES OF PATIENTS WITH INTRACRANIAL MENINGIOMAS USING MOLECULAR MARKERS OF HYPOXIA, VASCULARITY, AND PROLIFERATION)

Jensen R, Lee J.

*Department of Neurosurgery, Huntsman Cancer Institute, University of Utah, Salt Lake City, UT, USA.*

En este reporte, los autores mencionan que la historia natural de los meningiomas intracraniales tratados quirúrgicamente puede ser muy variable. Además, la recurrencia y el pronóstico del paciente no pueden predecirse con exactitud.

Por lo que los autores exploraron los papeles potenciales de marcadores biológicos de tumor regulados por hipoxia, imágenes preoperatorias, medidas de proliferación y angiogénesis en la predicción del pronóstico de un paciente.

Para ello, se exploraron los tejidos de 263 pacientes (seguimiento promedio, 75 meses) para los marcadores moleculares factor 1 $\alpha$  inducible por hipoxia, anhidrasa carbónica IX (CA-IX); transportador de glucosa 1 (Glut-1); factor de crecimiento endotelial vascular (VEGF); proliferación (MIB-1) y densidad microvascular (MVD) (Factor VIII). También se estudiaron imágenes de resonancia magnética prequirúrgicas analizando el tamaño tumoral y edema cerebral peritumoral (PTBE).

Encontraron que el VEGF, HIF-1 $\alpha$ , CA-IX y Glut-1 se correlacionaron positivamente ( $p < .001-.005$ ). El PTBE se asoció con mayor grado ( $p = .03$ ), tumores más grandes ( $p = .02$ ), y log de MVD ( $p = .004$ ). La supervivencia sin progresión (PFS) se asoció con grado más alto ( $p < .001$ ), resección subtotal ( $p = .004$ ), expresión de VEGF ( $p = .004$ ) y log del índice de marcaje de MIB ( $p < .001$ ) en comparaciones apareadas. Mediante el análisis multivariado, PFS se asoció con resección subtotal (HR 2.71,  $p = .027$ ), grado más alto (HR 1.68,  $p < .001$ ) expresión más alta de VEGF (HR 1.52,  $p = .038$ ) y log del índice de marcaje de MIB (HR 1.68,  $p = .005$ ). La supervivencia más corta global se asoció con resección subtotal (HR 3.23,  $p = .002$ ), grado más alto (HR 4.47,  $p < .001$ ), expresión más alta de HIF-1 $\alpha$  (HR 1.56,  $p < .001$ ), Glut-1 (HR 1.39,  $p = .02$ ) y log del índice de marcaje de MIB (HR 1.87  $p < .001$ ), cuando se controlaron por edad.

Concluyeron que HIF, VEGF, y MIB-1 se correlacionan significativamente con la recurrencia tumoral. Además, en estudios futuros estos marcadores moleculares pueden usarse para predecir el pronóstico de pacientes con meningiomas intracraniales. *Neurosurgery.* 2012 Jul;71(1):146-56.

## MANEJO DE LA LESIÓN DE LA ARTERIA VERTEBRAL EN CIRUGÍA DE COLUMNA CERVICAL ANTERIOR: UNA REVISIÓN SISTEMÁTICA DE CASOS PUBLICADOS

(THE MANAGEMENT OF VERTEBRAL ARTERY INJURY IN ANTERIOR CERVICAL SPINE OPERATION: A SYSTEMATIC REVIEW OF PUBLISHED CASES)

Park HK, Jho HD.

*Department of Neurosurgery, College of Medicine, Soonchunhyang University, 22 Daesagwan-gil, Yongsan-gu, Seoul, 140-743, South Korea.*

Los autores mencionan que las cirugías de la columna cervical anterior (ACSO) se consideran generalmente seguras y efectivas, pero la arteria vertebral (VA) está en riesgo durante el procedimiento. Debido a que las consecuencias de la lesión de la VA pueden ser catastróficas, el manejo apropiado de una lesión de la VA es muy importante. Sin embargo, debido a la rareza de estas lesiones, no hay un acuerdo sobre la estrategia de tratamiento.

Los autores identificaron estudios para su inclusión mediante la búsqueda en bases de datos electrónicas publicadas hasta el 31 de diciembre del 2011. Todos los casos incluidos en la revisión fueron analizados cualitativamente para explorar la relación entre el tipo de manejo de la lesión de la VA y complicaciones neurológicas.

Incluyeron diecisiete artículos que describen 39 casos de lesión de la AV durante ACSO. Siete pacientes (17.9%) tuvieron complicaciones neurológicas luego de insuficiencia de la VA. Dos pacientes (5.1%) tuvieron lesión de la raíz debido a la ligadura. Un caso (2.6%) terminó en muerte transoperatoria debido a sangrado fatal. Se identificaron complicaciones

vasculares en nueve (45 %) de 20 pacientes a los que se les realizó taponamiento o se les colocó un agente hemostático durante la cirugía. A cuatro pacientes se les realizó un procedimiento endovascular, y tres de estos tuvieron infarto cerebral. A tres pacientes que se les realizó clipaje tuvieron complicaciones neurológicas. Los cinco pacientes tratados mediante reparación directa no tuvieron ninguna complicación.

Concluyeron que su revisión sugiere que el manejo de la lesión de la VA debería ser considerado en el siguiente orden: (1) taponamiento con agente hemostático, (2) reparación directa y (3) procedimientos endovasculares postoperatorios para prevenir las complicaciones tardías. Si el taponamiento falla para lograr una hemostasia adecuada, procedimientos adicionales como embolización endovascular, clipaje y ligadura deberían de ser considerados, pero con el riesgo de complicaciones neurológicas. Debido a las limitaciones de esta revisión se recomiendan estudios futuros con tamaños de muestra mayores. *EurSpine J.* 2012 Jul 12.

## PAPEL DE LA TERAPIA CON OXIGENO HIPERBÁRICO EN EL TRAUMA CRANEOENCEFÁLICO SEVERO EN NIÑOS

(ROLE OF HYPERBARIC OXYGEN THERAPY IN SEVERE HEAD INJURY IN CHILDREN)

Prakash A, Parelkar SV, Oak SN, Gupta RK, Sanghvi BV, Bachani M, Patil R.

Department of Pediatric Surgery, King Edward Memorial Hospital, Parel, Mumbai, India.

Una trauma cerebral resulta en un daño temporal o permanente de las funciones cognitivas, emocionales y/o físicas. La predicción del pronóstico en el trauma cerebral pediátrica es difícil. Los instrumentos pronósticos no son suficientemente precisos para predecir confiablemente la mortalidad individual y el estado funcional a largo plazo. En este estudio, los autores intentan proveer una guía que fortalezca y limite el uso de la terapia con oxígeno hiperbárico (HBOT) en el tratamiento de pacientes pediátricos con trauma cerebral severo.

Para ello un total de 56 pacientes con trauma craneoencefálico. De los cuales 28 recibieron HBOT. En el grupo de estudio solo se incluyeron pacientes con trauma craneoencefálico severo (escala de coma de Glasgow (GCS) <8) sin otra lesión asociada. Después de un periodo de resucitación y manejo conservador (10-12 días), se sometieron a tres sesiones de HBOT con un intervalo de 1 semana. El grupo de estudio se comparó con un grupo control que tuvo una severidad similar de trauma craneoencefálico (GCS <8).

Los grupos de estudio y control se compararon en términos de duración de la hospitalización, GCS, reducción de la discapacidad y conducta social.

Encontraron que los pacientes que recibieron HBOT fueron significativamente mejores que el grupo control en todos los parámetros con menor estancia intrahospitalaria, mejor GCS, y una drástica reducción en la discapacidad.

Concluyeron que en niños con trauma craneoencefálico, la adición de HBOT mejora significativamente el pronóstico y la calidad de vida, y reduce el riesgo de complicaciones. *J Pediatr Neurosci.* 2012 Jan;7(1):4-8.



## MIGRACIÓN PARAESPINAL DE PORCIÓN DISTAL DE SISTEMA DE DERIVACIÓN VENTRÍCULOOPERITONEAL

Rodríguez-Rubio Luis Roberto (1), Arredondo-Navarro Luis Ángel (1), Mercado-Pimentel Rodrigo (1), Soto-Mancilla Juan Luis (1). (1) Servicio de Neurocirugía del Hospital Civil de Guadalajara "Fray Antonio Alcalde", Universidad de Guadalajara, Jalisco, México.

### INTRODUCCIÓN.

Desde principios del siglo XX los sistemas de derivación ventricular comenzaron a formar parte de la terapéutica neuroquirúrgica para el manejo de hidrocefalia (3). Mostrando resultados poco alentadores en sus inicios (8).

La incidencia de complicaciones de sistemas de derivación ventricular puede ser de hasta el 35% (10), siendo infectológicas del 2.7-7.2% (4,6), por sobredrenaje del 10-17.8% (5,7) y por obstrucción del 5% (9). Sin embargo las migraciones de catéteres son inusuales.

La migración de catéteres puede involucrar a las porciones proximal, distal o ambas. Comúnmente se ha relacionado a la fijación del catéter a tejido subcutáneo fibroso; cuando esto sucede en un paciente pediátrico, el crecimiento continuo produce tracción y probabilidad de migración del catéter. La porción proximal puede migrar hacia un área de ausencia de drenaje, como los plexos coroideos hacia una ubicación extraventricular, en el parénquima. El segmento distal intraperitoneal, al ser de mayor longitud, presenta una amplia variedad de espacios hacia donde migrar. Por mencionar las más comunes: colon, vejiga, recto y escroto. (1). Una minoría de pacientes experimentan modificaciones palpables a la exploración física. El diagnóstico de migración se concluye mayormente con apoyo imagenológico (2).

### PRESENTACIÓN DE CASO.

Masculino de 3 años de edad con antecedente de Hidraencefalia, el cual fue sometido a colocación de sistema de derivación ventrículo peritoneal posterior a sus primeros días de nacimiento. Acude a servicio de urgencias de nuestra institución por aparición de masa y dolor en región torácica paraespinal izquierda, nivel T8, de una semana de evolución. A la exploración física se observa una pequeña masa fluctuante, dolorosa, de aprox. 4cm de diámetro, discreta hiperemia (Fig. 1). Trayecto subcutáneo del catéter sin anomalías. El reservorio se observa disfuncional, permanece deprimido, sin re-expansión. A pesar de eso, el paciente no muestra datos clínicos de craneohipertensivo.

### IMAGENOLOGÍA.

Las imágenes radiográficas simples de tórax y abdomen muestran migración del catéter distal fuera del espacio peritoneal, en sentido caudal y dorsal hacia

el segmento torácico (Fig. 2). La tomografía de tórax con reconstrucciones sagital y coronal definió el trayecto del catéter a través de los espacios subesplénico y subdiafragmático. La punta del catéter se identificó protruyendo por el espacio intercostal T8-T9, localizándose en el espacio celular subcutáneo paravertebral izquierdo a nivel T8 (Fig. 3). El ultrasonido de partes blandas identificó la punta del catéter en la colección subcutánea paravertebral (Fig. 4).

#### CIRUGÍA.

En quirófano se retira el sistema de derivación. La evolución posquirúrgica fue sin complicaciones. El análisis citoquímico de LCR fue normal. Los cultivos de puntas de catéteres negativos.

#### CONCLUSIÓN.

La migración de catéteres de sistemas de derivación ventricular es una entidad de manifestación clínica y curso variables. Un tratamiento quirúrgico y antimicrobiano debe ser adoptado para evitar su morbi-mortalidad.

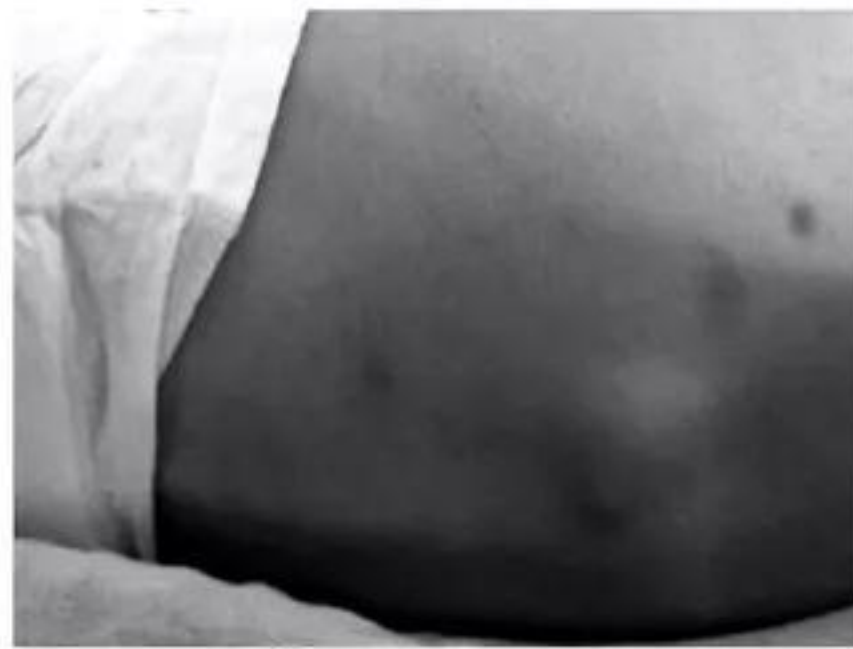

FIG. 1 Pequeña masa fluctuante, dolorosa, de aprox. 4cm de diámetro y discreta hiperemia en región paraespinal izquierda de espacio intercostal T8-T9.

FIG. 2 Radiografías AP y lateral toracoabdominal simples. Observándose porción distal de catéter de sistema de derivación ventriculoperitoneal en segmento T8-T9 paraespinal izquierdo. En la cara superior del octavo arco costal izquierdo muestra erosión generada por la flexura del catéter en su paso intercostal

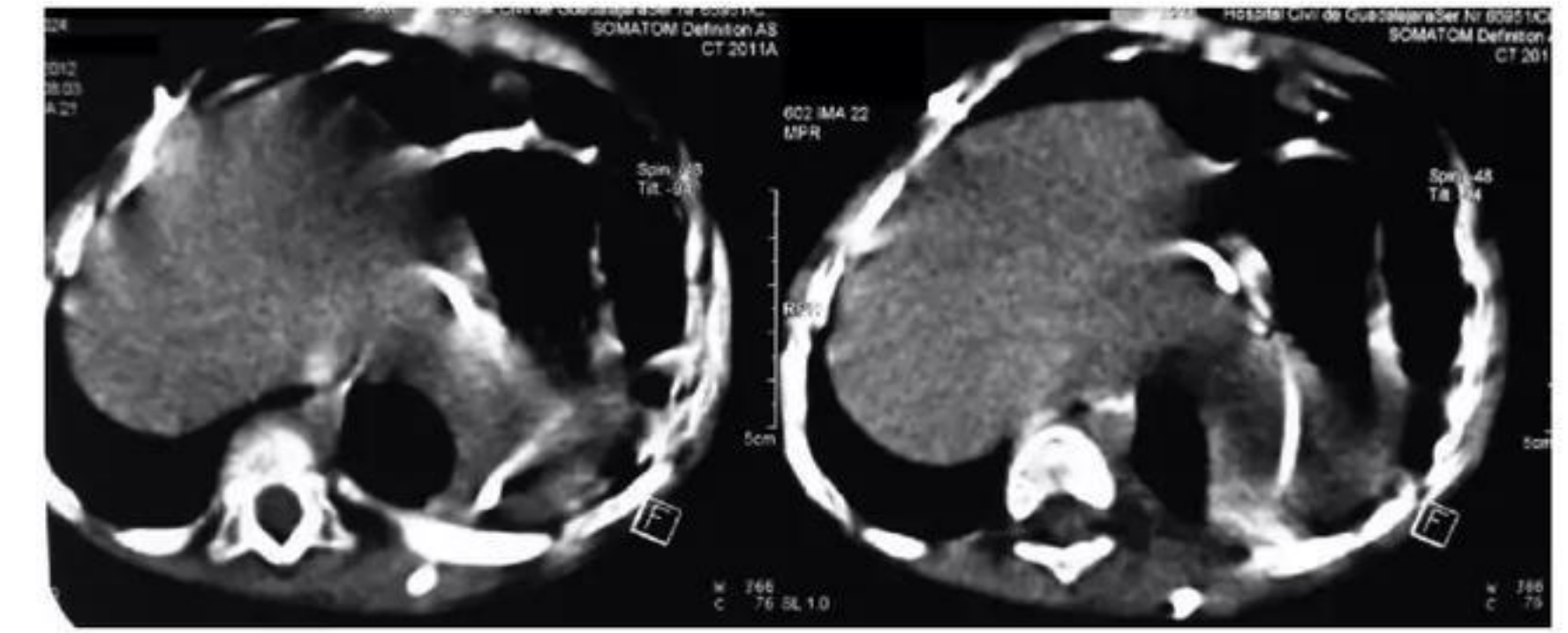
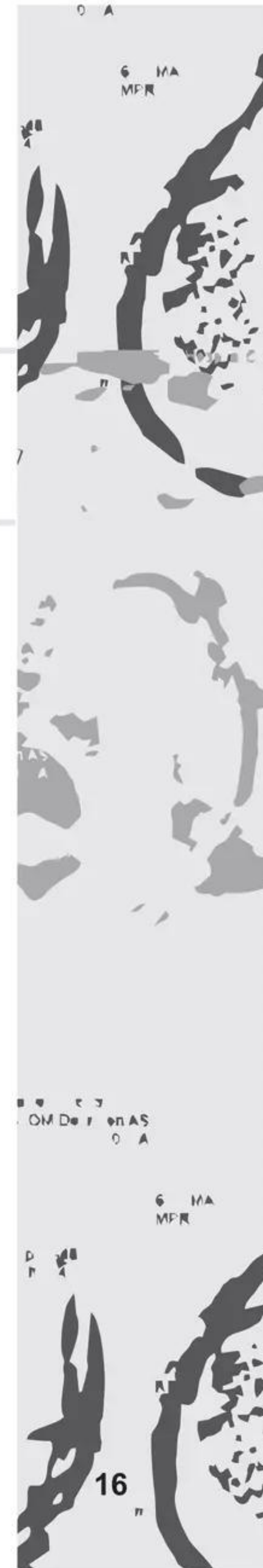
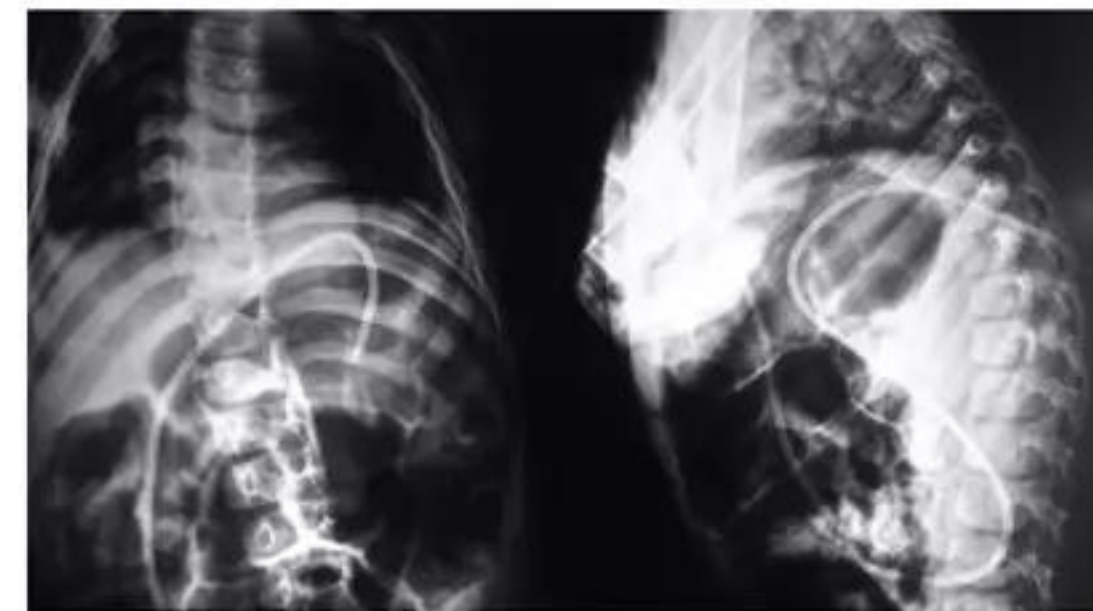
FIG. 3 TAC toracoabdominal simple. Se muestra trayecto del catéter a través de los espacios subesplénico y subdiafragmático, así como la porción distal del catéter a través del espacio intercostal.

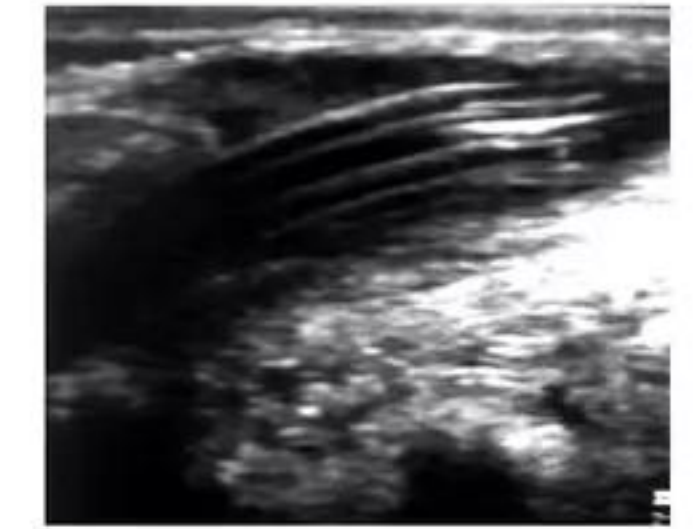


FIG. 4 Ultrasonido de partes blandas. Mostrando la punta del catéter en el interior de la colección subcutánea paravertebral.

#### BIBLIOGRAFÍA.

- Ahilan S, Rajesh K, Deshdeepak S, Chitra V. Neuroimaging of ventriculoperitoneal shunt complications in children. *Pediatr Radiol* 2012; 42:1029-1046.
- Browd SR, Ragel BT, Gottfried ON et al. Failure of cerebrospinal fluid shunts: part I: obstruction and mechanical failure. *Pediatr Neurol* 2006; 34:83-92.
- Drake JM, Saint-Rose C. History of cerebrospinal fluid shunts. In: Drake JM, Saint-Rose C. *The shunt book*. Cambridge, MA: Blackwell Science 1995 pp. 1-12.
- Enger PO, Svendsen F, Wester K. CSF shunt infections in children: experiences from a population-based study. *Acta Neurochir* 2003; 145(4):243-248.
- Martínez-Lage JF, Pérez-Espejo MA, Almagro MJ, Ros de San Pedro J. Syndromes of overdrainage of ventricular shunting in childhood hydrocephalus. *Neurocirugía* 2005; 16(2):124-133.
- Molke Borgbjerg B, Gjerris F, Albeck MJ, Borgesen SE. Frequency of infections after shunting of hydrocephalus. An analysis of 884 shunts. *Ugeskr Laeger* 1997; 159(19):2867-2871.
- Pudenz RH, Foltz EL. Hydrocephalus: overdrainage by ventricular shunts: a review and recommendations. *Surg Neurol* 1991; 35(3):200-212.
- Sharpe W. The operative treatment of hydrocephalus: A preliminary report of forty one patients. *Am J Med Sci* 1917; 153:563-571.
- Shi-yin X, Lu M, Bal K, Yue-kang Z, Bo-Yong M. CSF fistula through the left lumbar region in adult following a ventriculoperitoneal shunt surgery: a rare case report. *NeuroSci* 2010; 31:817-820.
- Wu Y, Green NL, Wensch MR, Zhao S, Gupta N. Ventriculoperitoneal shunt complications in California: 1990 to 2000. *Neurosurgery* 2007; 61:557-563.



# C I E N C I A Y A R T E

## EL POSTER CIENTÍFICO

Ana Macías Ornelas.

El póster científico es un documento gráfico de gran tamaño, que sirve para presentar un proyecto, una experiencia o los resultados de una investigación, todo ello acompañado de gráficos, imágenes y dibujos que hacen de la información un medio atractivo, estético y fácilmente legible. Permiten transmitir rápida y claramente las ideas centrales de un trabajo, favoreciendo la retención de la información por parte del lector. Si bien los formatos impresos para posicionarse sobre mamparas, han sido el esquema tradicionalmente utilizado para la divulgación científica de este tipo de información, hoy en día se aplica este mismo esquema a presentaciones electrónicas en pantalla, mismas que pueden consultarse *in situ* durante congresos o convenciones, o bien a través de internet.

### Secciones

- **Título.** Siendo recomendable de extensión máxima de 1- 2 líneas, (no más de 15 palabras), así como el tamaño de letra de 18 puntos.
- **Autor (es) y Centro(s), Escuela (s) u Hospital (es) responsables de la investigación.** escribiendo las iniciales del nombre y los apellidos de los autores
- **Introducción, hipótesis y objetivos.** En aproximadamente 200 palabras, evitando el exceso de datos o definiciones.
- **Metodología.** Debe describir someramente los materiales y métodos empleados, sin excesivo detalle. Deben utilizarse gráficas, tablas e imágenes rotuladas. La extensión recomendada para esta sección es de 200 palabras.
- **Resultados.** En 200 palabras, sin contar las leyendas de las imágenes.
- **Conclusiones.** Un resumen rápido del objetivo de la experiencia y de los resultados, evitando ser repetitivo y resaltando la importancia de la investigación desarrollada, las posibles repercusiones y continuidad de la misma. La extensión máxima recomendada es de unas 300 palabras.
- **Bibliografía citada.** Deben emplearse, con preferencia, libros o artículos científicos. No deben incluirse más de 10 citas. Cada una de ellas irá numerada (con el número usado en el texto con subíndice).
- **Agradecimientos.**
- **Información adicional.** Esta sección se añade si se quiere remitir a los lectores a alguna dirección web o publicación que contenga más detalles sobre el trabajo realizado.

### Características

Medidas aproximadas: 1.3 m de largo x 90 cm de ancho (54x36 pulgadas). Formato vertical que pueda leerse en el sentido normal de lectura: de izquierda a derecha y de arriba hacia abajo. Así como poder apreciarse fácilmente desde una distancia de 1- 2 metros, incluido los textos de las figuras.

Será esencial tener cuidado en la ortografía y los errores de redacción. Así como usar una fuente “limpia”: Arial o Helvetica, para los títulos; Times New Roman, para el texto principal.

Deben cuidarse los contrastes de color, usando colores claros para el fondo, sobre el que resalten colores más fuertes, no superando los 2-3 tonos distintos. De igual modo, las imágenes usadas han de tener resolución suficiente para que no se distorsionen los pixeles al reproducirse en el tamaño elegido.

La totalidad del póster no debe exceder las 700 palabras, organizadas en bloques de menos de 10 líneas, con 10-11 palabras por línea y en bloques de 50-75 palabras.

Si se incluye un gráfico de barras, éste no deberá tener más de 7 barras, ya que supondría un exceso de información que el lector no va a comprender. Las tablas no se cierran a los lados, ni contienen líneas verticales u horizontales en su interior. Asimismo es mejor, sólo usar tablas cuando convenga mostrar datos exactos, y gráficas cuando resuelva ilustrar tendencias de los resultados.

**Forschungszentrum Karlsruhe**  
Technik und Umwelt  
Institut für Angewandte Informatik  
K. Cichra, H. Mass, U. Kohnert, G. Bräuer  
FZK, ILL, P.O. Box 2480, 76021 Karlsruhe, Germany  
KisMo: karlsruhe.fz.de; http://www.kis.fz.de

**KisMo - A virtual reality modelling tool for surgical education and training**

Computer aided surgical training is a novel application area for virtual reality based training systems, which become possible by realistic modelling and simulation techniques. At the Institut für Angewandte Informatik of the Forschungszentrum Karlsruhe (FZK) the software KisMo (KISmet Modeler) has been developed as a modelling tool for creating realistic surgical simulation scenarios with deformable organ models, which are evaluated with the Virtual Reality based Karlsruhe Endoscopic Surgery Trainer.

**Concept of the modelling software KisMo**

Priority measurement, Fluidity assessment, Modelled, Medical image data, KisMo, Virtual Reality, Model, Virtual Tissue, Deformation, Surgical Simulation, KISMET, Organ Simulation, Simulation

**Mechanical properties of tissue**

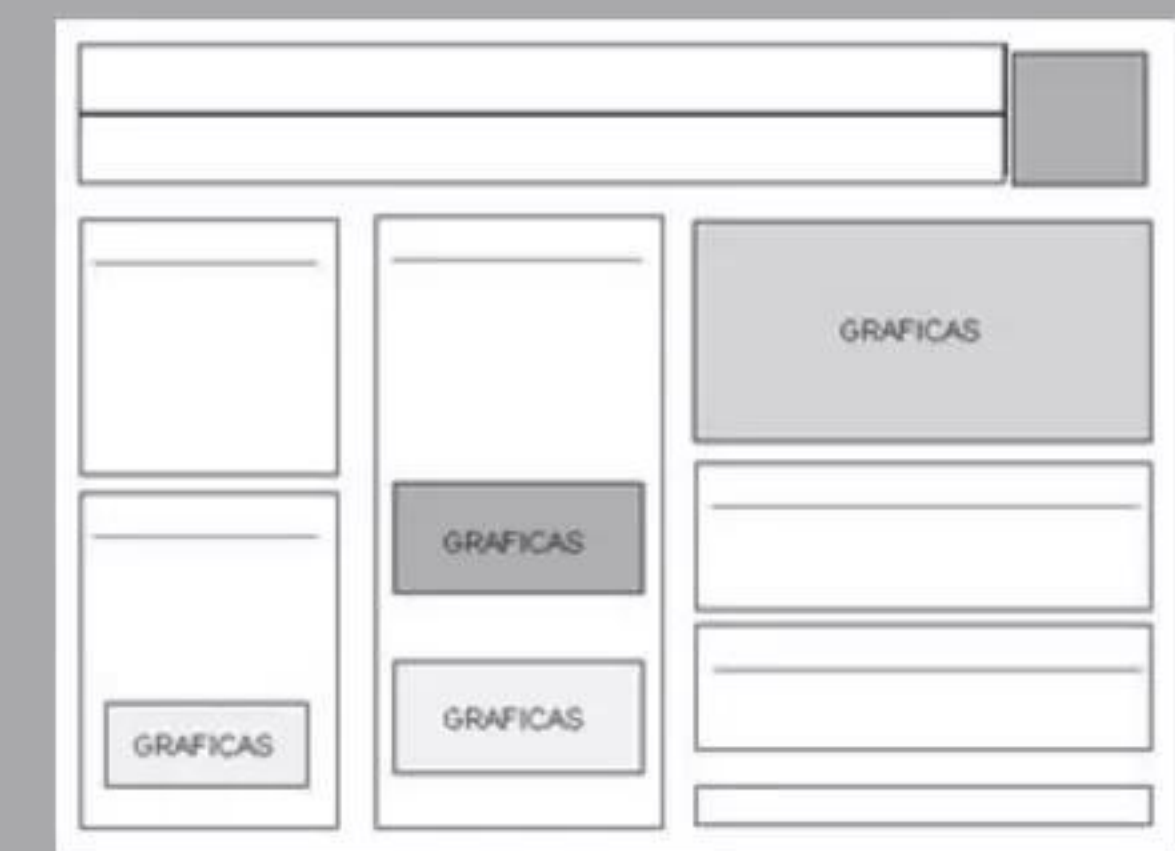
Mechanical experiments with animal soft tissue, Typical stress-strain curve of soft tissue under compression and tension, Compressive Brain, Non-linearity of stress-strain curves for various organs and tissues

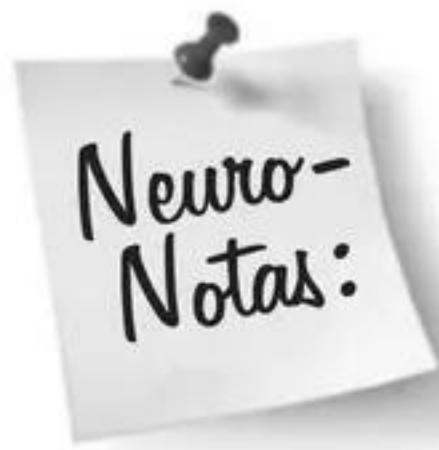**Modelling of Surgical Scenarios**

Interactive visualization of the virtual female dataset with volume rendering and bones as modelling and/or appearance shape and location of organs. The uterus is modelled with a spline surface and defined as a deformable object.

**The Karlsruhe Endoscopic Surgery Trainer**

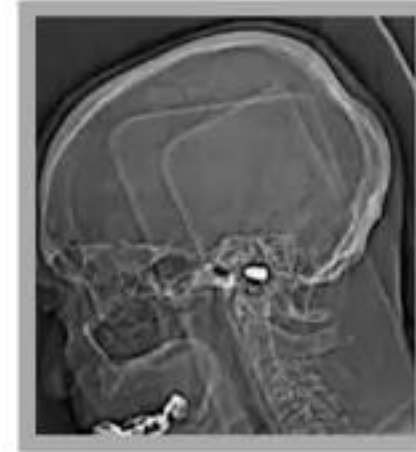The trainer consists in the virtual surgical simulation scenario using real instruments, which are fixed at a phantom box. The system provides several interaction modes for deformable objects like grasping, clipping, cutting, resection, suturing, ligature and coagulation. The Karlsruhe Endoscopic Training System enables to learn the handling of surgical instruments, learn new, language coordination and surgical procedures. The system is currently used for education at the university clinic in Köln (GER), Tübingen (GER) and Gießen (FRG).





## Heridas por proyectil de arma de fuego en el craneo

Laura Rocío Díaz Guzmán, Rodrigo Ramos Zúñiga.



Las decisiones que tratan acerca de la intervención quirúrgica en pacientes con herida por arma de fuego en la cabeza requieren de una evaluación individual, sin embargo pueden ser guiadas por las siguientes consideraciones generales:

### INDICACIONES

- Todos los casos que presente lesión de pérdida de continuidad en la región craneal o espinal que representen riesgo de lesión intrínseca, primaria o secundaria, y requieran debridación para evitar mayor daño secundario por el riesgo propiciado por esquirlas, fístula o infecciones.
- Lesiones que propicien hemorragia o efecto de masa con aumento de la PIC.
- Escala de Coma de Glasgow  $\geq 8$
- Escala de Coma de Glasgow 5-8 con buena respuesta a la reanimación médica (intubación, hiperventilación y manitol)

### CONTRAINDICACIONES PARA DECISIÓN QUIRÚRGICA INMEDIATA.

- Escala de coma de Glasgow 3-5
- Escala de coma de Glasgow 5-8 sin respuesta a la reanimación médica cerebral
- Heridas que cruzan la línea media
- Herida extensa al hemisferio dominante o múltiples lóbulos
- Herida en el tallo cerebral
- Heridas sistémicas significativas asociadas.

### PREOPERATORIO

#### PREPARACION DEL PACIENTE

- Las heridas de entrada y salida son evaluadas cuidadosamente y tratadas con aseo local y medidas compresivas de forma inicial.
- Administración de toxoide tetánico
- Inicio de impregnación con fenitoina
- Antibióticos intravenosos (oxacilina 2 g or vancomicina 1 gr para adultos) o los disponibles en el medio considerando tratamiento cual si fuese infección activa al SNC.

#### PLANEACION QUIRÚRGICA

- Evaluación imagenológica (TAC y radiografía en plano antero-posterior o lateral).
- TAC con reconstrucción 3D.

#### REFERENCIAS DURANTE LA ANESTESIA

- Monitoreo de la PIC.
- Comunicar el grado de elevación de Presión Intracraneal al anestesiólogo
- Monitoreo de la línea de presión arterial sanguínea

- Hiperventilación hasta alcanzar una  $PCO_2$  de 30-35
- Productos sanguíneos como paquetes globulares, plasma fresco congelado y plaquetas deben estar disponibles en caso de pérdida sanguínea severa o coagulopatía intravascular diseminada.

### INTRAOPERATORIO

#### POSICIONAMIENTO DEL PACIENTE

- Paciente en posición supina con un cojín de descanso colocado en la cabeza, se voltea al lado opuesto, con el hombro ipsilateral flexionado si es necesario.
- La cabeza es posicionada para permitir acceso en ambas heridas: entrada y salida, así como para facilitar una extensión de la incisión en piel si es necesario.
- Elevar la cabeza a  $20^\circ$

#### INCISION

- Un colgajo de cuero cabelludo viable es confeccionado para incorporar las heridas de entrada y salida, así como proveer exposición adecuada a los márgenes de cráneo fracturado, las posibilidades incluyen:
  - o Incisión lineal o curvilínea.
  - o Colgajo clásico.
  - o Incisión bicoronal si existen heridas frontales, con preservación de la línea anterior de la arteria temporal superficial
- Escisión de tejido desvitalizado alrededor de la herida de entrada y salida

#### RETIRO DE HUESO

- El hueso fracturado es removido por medio de técnicas de craneotomía o craneotomía para lograr exponer los defectos duros completamente.
  - o Los bordes de hueso de los puntos de entrada y salida son debridados hasta tener hueso limpio nuevamente con un taladro o una pinza gubia.
  - o Fragmentos grandes de hueso son empapados en Betadina y guardados.
- Si un seno frontal ha sido traspasado, la mucosa debe ser retirada, el seno se rellena con músculo y un colgajo pericraneal o fascial es usado para aislarlo del compartimento intracraneal.

#### APERTURA DURAL

- Se colocan suturas de tracción de duramadre alrededor de los márgenes de la apertura ósea con el fin de mantenerla abierta.
- Una apertura dural en forma de cruz es usada para exponer el cerebro sano alrededor del trayecto del proyectil.
- Una laceración a un seno venoso dural puede suturarse superficialmente, los defectos más grandes pueden ser reparados con un parche de músculo pericraneal o temporal.

#### DEBRIDAMIENTO

- Los hematomas subdurales o intraparenquimatosos deben ser removidos.
- El tejido cerebral desvitalizado es resecaado con coagulación bipolar y succión gentil.
- El trayecto del proyectil es explorado con un cauterio bipolar, sonda, succión e irrigación hasta encontrar tejido sano.
- Los fragmentos del proyectil y de hueso que se encuentren accesibles deben retirarse, los fragmentos de bala retenidos son menos propensos que los fragmentos de hueso para servir como foco de infección bacteriana.
- La hemostasia se logra mediante Gelfoam y coagulación bipolar.

## CIERRE

- El cierre dural se realiza con suturas de seda 4.0, evitando fuga de líquido.
- Los espacios duros sin cerrar son reparados con injertos de pericraneo o fascia lata.
- Los fragmentos de hueso debridados son asegurados juntos con microplacas de titanio y reemplazados.
- La fascia temporal se aproxima con Vicryl 2.0
- La galea y piel e forma convencional y posteriormente un vendaje en la cabeza es aplicado.
- Un monitor de PIC puede ser colocado para facilitar el manejo postoperatorio de la presión intracraneal.

## POSTOPERATORIO

- Continuar con la profilaxis antibiótica, dependiendo del resultado de los cultivos intraoperatorios.
- Se debe de implementar manejo agresivo de la presión de perfusión cerebral.
- Considerar estudios complementarios de seguimiento, así como eventualmente evaluación angiográfica en el caso de proyectiles cercanos a estructuras vasculares.

## COMPLICACIONES:

### PERIOPERATORIAS

- Formación de hematoma subdural o epidural debido a hemostasia inadecuada.

### POSTOPERATORIAS

- Fugas de líquido cefalorraquídeo
- Infecciones: meningitis, empiema subdural, absceso intracraneal, infección del colgajo o la herida.
- Convulsiones
- Hemorragia intracraneal tardía por pseudoaneurisma traumático o disección arterial.

## TIPS DEL TRATAMIENTO

- Se debe de realizar una angiografía posoperatoria si se sospecha de lesión vascular.
- Las fistulas persistentes de líquido cefalorraquídeo que no se resuelven con drenaje espinal deben de ser exploradas y reparadas.
- Los defectos óseos pueden ser reparados con craneoplastia después de 6 meses.
- Si no existe un hematoma grande o un efecto de masa significativo, la herida por arma de fuego puede ser manejada con debridamiento y cierre de las heridas de entrada y salida.
- Si existe un edema cerebral significativo unilateral o bifrontal, una craneotomía puede ser requerida.
- En pacientes comatosos (Escala de Glasgow < 9) con hipertensión intracraneal potencial y sin hematomas significantes, la craneotomía debe ser diferida hasta que el edema se haga presente; en ese caso debe colocar una ventriculostomía contralateral al lóbulo contundido para monitoreo de la presión intracraneal y drenaje del líquido cefalorraquídeo. La craneotomía debe ser realizada si hay un hematoma subdural  $\geq 1$  cm de diámetro o si existen hematomas temporales o frontales significantes.
- En pacientes comatosos con edema cerebral significativo, la reparación temprana de fragmentos de duramadre y hueso no debe realizarse a menos que exista un efecto de masa a causa del hueso fracturado; el cierre simple de las heridas de entrada y salida con drenaje de líquido cefalorraquídeo ventricular permite la reparación electiva cuando el paciente se encuentre estable.

# Tratamiento endovascular de la fistula carotido-cavernosa

Laura Rocío Díaz Guzmán, Rodrigo Ramos Zúñiga.

## INDICACIONES

- Casi todas las fistulas directas sintomáticas del seno cavernoso son tratadas endovascularmente.

## CONTRAINDICACIONES

- No se cuenta con accesos arteriales ni venosos.

## PRE-INTERVENCIÓN

### PLANEACION

- Debe de realizarse una angiografía diagnóstica con vistas específicas que permitan excelente visualización de la fistula y su hemodinamia, de tal forma que ayude a determinar si el abordaje a utilizar debe ser transarterial o transvenoso.
- Deben de identificarse factores de riesgo alto para hemorragia: drenaje cortical venoso, pseudoaneurisma, varices del seno cavernoso.
- Determinar si la fistula necesitara de balones primarios o en espiral para tratamiento adecuado.

### REFERENCIAS DURANTE LA ANESTESIA

- Se recomienda la anestesia general con intubación endotraqueal. Se puede iniciar con monitoreo anestésico y convertirlo en anestesia general si contempla realizar una prueba de oclusión con el balón.
- El anestesiólogo debe de estar preparado para inducir hipotensión si es necesario.

### POSICIONAMIENTO DEL PACIENTE

- El paciente se coloca en posición supina.
- Si es necesario se aplican antibióticos intra venosos.
- Se coloca una sonda Foley.
- Las protecciones adecuadas se colocan en el paciente.
- Ambas áreas inguinales son rasuradas y aseadas con solución antiséptica.
- La cabeza se coloca en posición neutral y es gentilmente asegurada en su lugar con alguna cinta o vendaje.
- Se procede a cateterismo.

## COMPLICACIONES

- Disección u oclusión del vaso primario.
- Migración del globo o que se desinfle.
- Embolo dentro del vaso principal, resultado en una oclusión distal del vaso.
- Abordaje transvenoso: hemorragia subaracnoidea por punción o disrupción del seno petroso inferior.

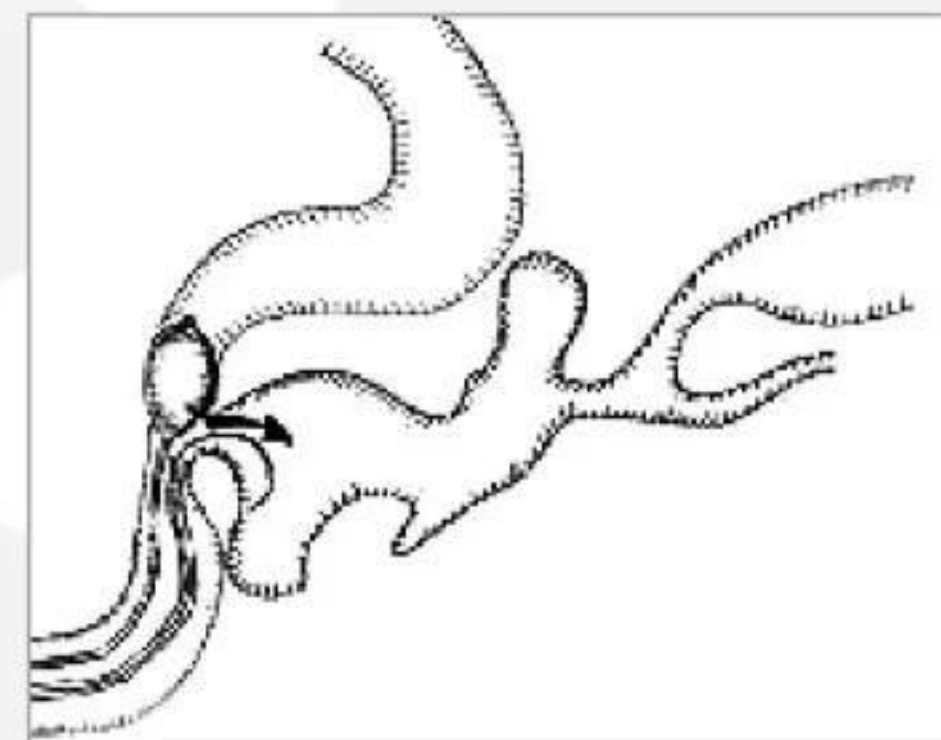
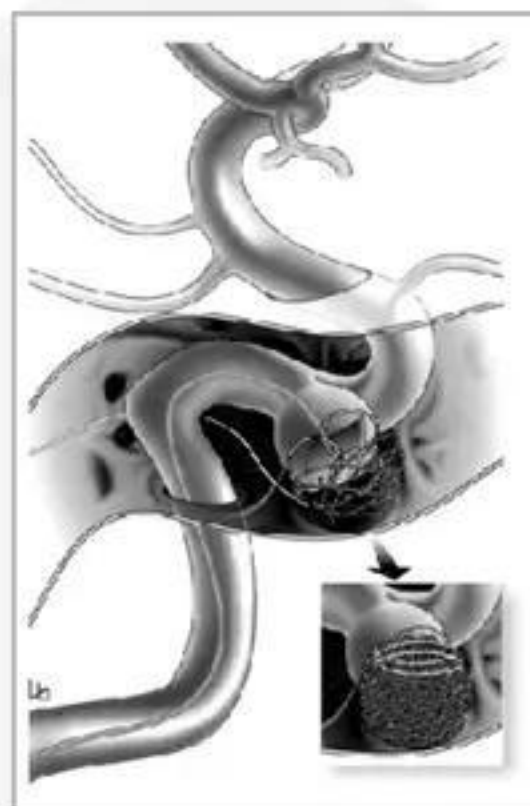- Hematoma femoral con o sin pseudoaneurisma.

TIPS DEL TRATAMIENTO

- Si la conexión fistulosa permanece abierta, un segundo balón desprendible puede ser colocado, usando la misma técnica del primer balón.
- Si la conexión fistulosa es muy pequeña para colocar un balón embolizante, se pueden colocar espirales a través del microcateter de cualquier abordaje arterial o venoso.
- Abordaje transvenoso: un cilindro de 5.0 Fr se coloca dentro de la vena femoral común, un catéter de 5 Fr es impulsado hacia adelante con un cable hacia la vena yugular y hacia el aspecto inferior del seno petroso inferior, un microcateter es llevado hacia adelante con un cable microguía de punta suave hacia el seno petroso inferior y después hacia el seno cavernoso, los espirales son entonces depositados dentro del seno cavernoso.
- Si se utiliza un abordaje transvenoso para colocar los espirales, las venas que drenan el seno cavernoso cerca de la vena superior oftálmica deben ser bloqueadas primero con espirales, después llevar el flujo del seno cavernoso hacia el seno petroso inferior. La oclusión del seno cavernoso desde seno petroso inferior como primera maniobra, sin bloquear antes el flujo de estas otras venas hacia el seno cavernoso puede resultar en un incremento de la presión intraocular (al empeorar el drenaje venoso transocular) o resultar en un drenaje venoso cortical que conlleve a resultados desastrosos (infarto venoso y hemorragia).
- Si la oclusión del vaso primario es necesaria, una prueba de oclusión con el globo debe de realizarse primero.
- La urgencia del tratamiento esta relaciona con una presión intraocular alta y disminución de la agudeza visual: todos los pacientes con fistula carótida-cavernosa deben de examinarse frecuentemente por un oftalmólogo, aquellos pacientes que exhiban aumento de la presión intraocular e inicios de pérdida de la agudeza visual deben de conducirse a tratamiento endovascular inmediatamente. El manejo farmacológico y posiblemente la craneotomía descompresiva lateral pueden estar indicados en pacientes que empeoran rápidamente (para evitar la ceguera), con el fin de ganar suficiente tiempo para realizar un tratamiento endovascular.

BIBLIOGRAFIA

E. Sander Conolly et Al. "Fundamentals of Operative Techniques in Neurosurgery. V Editorial Thieme. Impreso en Canada, 2002.



Discurso de instalación X Congreso Internacional de Neurocirugía  
"Neurotrauma Actualidades"

Centro Médico ISSEMyM

El Servicio de Neurocirugía, tiene el honor de protagonizar en este 2012, un gran suceso en extremo importante en nuestra Institución, ya que fuimos pioneros en organizar y sostener un evento académico de este tipo en nuestro CMI. Luego del 19 junio del 2003, cuando inauguramos el Primer Congreso Internacional de Neurocirugía...., en aquel entonces con tres Invitados extranjeros y 24 destacados académicos en la Neurocirugía de nuestro país, con el objetivo de lograr un intercambio de conocimientos en las diferentes patologías neurológicas, nos heredó un reto, el cual hemos venido fortaleciendo, con el pasar del tiempo. Ahora bien, las experiencias ganadas en esta primera década de constante trabajo e investigación, nos engrandecen y llenan de orgullo, conscientes que el conocimiento científico es la base de todo crecimiento profesional. Por lo tanto hoy, quiero destacar la presencia en este Pódium de importantes ponencias de mas de 18 profesores extranjeros de diferentes nacionalidades entre ellas, Holanda, Italia, Argentina, Cuba, E.U., Brasil, Colombia, ..... y el agradecimiento a los eminentes profesores Mexicanos, que gozan de gran prestigio local e internacional y quienes nos han apoyado y acompañado en varias oportunidades en nuestro magno evento, teniendo que hacer referencia especial al los Doctores Gerardo Guinto Balanzar y el Dr. Rogelio Revuelta Gutiérrez, quienes nuevamente están presentes dándonos testimonio de su experiencia y conocimiento en este complejo campo de la Neurocirugía.

No puedo dejar de mencionar mi sentimiento de pesar por la irreparable pérdida de dos colosos de la Neurocirugía Mexicana, quienes se nos adelantaron en este largo camino, dejando un gran vacío en la neurocirugía y a quienes siempre tendremos presente en nuestra memoria. Me refiero al Dr. José Humberto Mateo Gómez y el Dr. Sergio Gómez Llata dos grandes hombres que con su extraordinario dinamismo y espíritu científico nos acompañaron con sus magistrales ponencias y a quienes también tuvimos el grato honor de homenajear por su trascendente trayectoria académica y profesional..... los mantenemos en nuestra memoria y en nuestro corazón, siguiendo con su legado en esa gran disciplina y el gran amor al arte, que es la Neurocirugía.....

En el año 1993 en Wiesbaden (Alemania) el Dr. Axel Perneczky realizó el primer Congreso de Mínima Invasión en Neurocirugía, en donde el uso del endoscopio experimentó un renacimiento en su prodigiosa mano, con gran desarrollo tecnológico,

que en la actualidad, ha permitido su difusión y popularización, hasta convertirse en el tratamiento estándar de numerosas patologías de difícil abordaje para las técnicas convencionales.

Actualmente las técnicas mínimamente invasiva, que asociada a otras técnicas como Esterotaxia, la Neuronavegación y la ultrasonografía, han logrado incrementar sus potencialidades, siendo tecnologías con las cuales se han beneficiado nuestros derechohabientes en los últimos años, disminuyendo notablemente el impacto negativo de la morbilidad..... Paralelo a toda esta labor, cabe mencionar que gracias al apoyo de la dirección general y la coordinación de Servicio de Salud, donde actualmente se están llevando trabajos para el fortalecimiento en el primer y segundo nivel de atención médica, con Nuevas Unidades Médicas y adquisición de modernos equipos, con la finalidad de dar a los derechohabientes, más calidad y seguridad en sus diferentes niveles de atención, logrando así que en un futuro cercano, contemos con un auténtico hospital de alta especialidad en nuestro Centro Médico ISSEMyM

En mi calidad de Presidente del Capítulo Centro de la SMCN, es para mi un grato honor realizar el Primer Congreso Internacional de Neurocirugía del Capítulo Centro de nuestra Sociedad Mexicana de Cirugía Neurológica y el X Congreso Internacional en nuestro CMI titulado "Mínima Invasión actualidades"

Por tal razón, hemos diseñado un programa académico innovador muy actualizado, complementado con casos clínicos, Mesas redondas, Talleres, en cada uno de los módulos. Estos serán dirigidos por profesores con reconocimiento mundial y quienes son líderes y especialistas en cada uno de los temas a tratar.

Por Sexta ocasión consecutiva seremos sede en nuestro Centro Médico ISSEMyM de la sesión conjunta con la Sociedad Mexicana de Cirugía Neurológica.

Es importante mencionar que este Congreso está avalado por: La UAEM, la Sociedad Mexicana de Cirugía Neurológica, y La Federación Latinoamericana de Neurocirugía (FLANC).

Espero que estas vivencias expresadas por los profesores enaltezcan nuestra calidad científica, y que nos incentive en la excelencia de nuestras aptitudes y tengamos así un desarrollo en la capacidad para lograr ser unos profesionales más integrales, en el concepto de dar salud.....

Sean todos pues, bienvenidos al Centro Médico ISSEMyM, sede anfitriona por décima vez en esta gran fiesta académica del 2012 y a esta acogedora ciudad Toluquense.

Gracias.

Dr. David Guerrero Suárez.

## PROGRAMA ALTRUISTA DE NEUROCIRUGÍA COMUNITARIA 2012

Por segundo año consecutivo, se llevó a cabo el Programa Altruista de Neurocirugía Comunitaria, dedicado a la atención de pacientes con patología neuroquirúrgica de escasos recursos, del Hospital Civil de Guadalajara Fray Antonio Alcalde.

Este proyecto que se ha cristalizado gracias a los esfuerzos conjunto de diversas instituciones y Neurocirujanos. De la Universidad de Johns Hopkins el Dr. Alfredo Quiñones Hinojosa y el Dr. George Jallo; de la Universidad de California en San Francisco el Dr. Michael Lawton; y con ellos buena parte de su equipo humano y tecnológico. Localmente, el Dr. Leonardo E. Aguirre Portillo y el Dr. Juan Luis Soto Mancilla del Servicio de Neurocirugía y de Neurocirugía Pediátrica del Hospital Civil de Guadalajara "Fray Antonio Alcalde" y el Dr. Rodrigo Ramos Zúñiga, Jefe del Departamento de Neurociencias, del Centro Universitario de Ciencias de la Salud, Universidad de Guadalajara.

Luego del éxito en términos de atención y colaboración profesional del evento el año pasado, motivo en esta ocasión un plan más ambicioso, que incluía la atención de pacientes con patología craneal tanto del área de adultos como del área de pediatría.

Los casos fueron seleccionados y discutidos en los equipos locales de Neurocirugía del Hospital Civil de Guadalajara Fray Antonio Alcalde y posteriormente, se presentaron vía internet a los colegas involucrados en Baltimore y en San Francisco.

Se seleccionó y logró operar de forma satisfactoria los siguientes casos:



**COMMUNITY NEUROSURGERY**  
Programa Internacional Altruista de NEUROCIRUGÍA

Planeación operatoria - Cirugía  
**16 y 17 de julio 2012**

SEDE: Depto. Neurociencias, CUCS  
Depto. Neurocirugía, Hospital Civil Fray A. Alcalde

*Executive Project:*  
Alfredo Quiñones-Hinojosa M.D. and George Jallo M.D.  
Dept. of Neurosurgery / Pediatric Neurosurgery, The Johns Hopkins University, Baltimore, EUA.  
Michael Lawton M.D.  
Dept. of Neurosurgery, University of California San Francisco, EUA.  
Rodrigo Ramos-Zúñiga M. D. Ph. D.  
Dept. of Neurosciences CUCS, Universidad de Guadalajara.  
Leonardo Aguirre Portillo M. D.  
Dept. of Neurosurgery, Hospital Civil Fray Antonio Alcalde.  
Juan Luis Soto Mancilla M. D.  
Dept. of Pediatric Neurosurgery, Hospital Civil Fray Antonio Alcalde.

Quirófano Sede: HOSPITAL CIVIL "FRAY ANTONIO ALCALDE"  
Guadalajara, México

Depto. de Neurociencias, CUCS.  
Universidad de Guadalajara.  
Sierra Mojada 950, Col. Independencia. CP 44340.  
Tel. 10585271 www.cucs.udg.mx/neurociencias

1. Masculino de 19 años con Malformación Arterio Venosa Spetzler- Martin III Temporal izquierda.

2. Masculino 21 años con Cavernoma paraatrial izquierdo.

3. Femenino de 66 años, con Schwannoma ACP derecho.

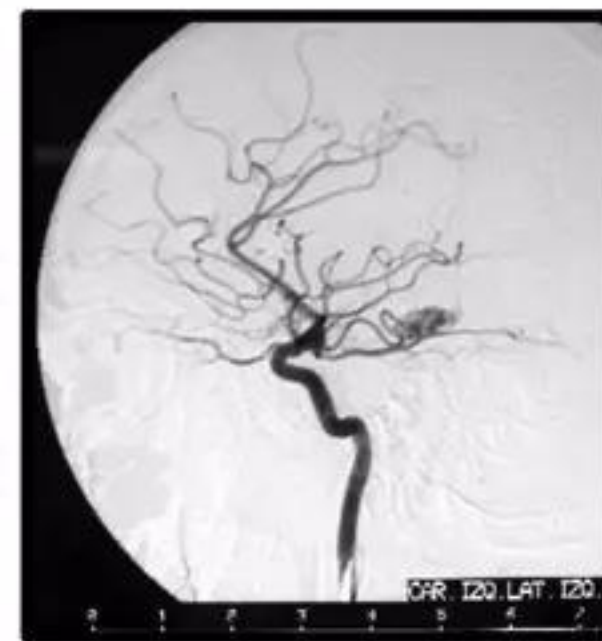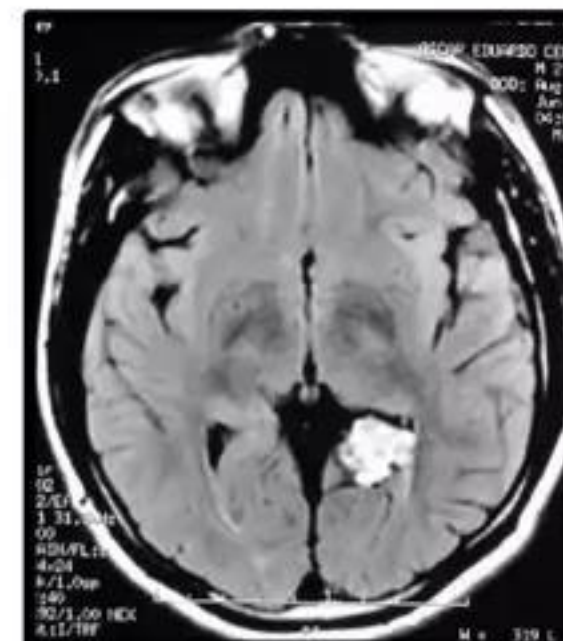
4. Masculino de 6 años con Craneofaringioma suprasellar.

5. Femenino de 12 años, con diagnóstico de Crisis refractarias a tratamiento médico secundario a Encefalitis de Rasmussen, tratado mediante hemisferectomía funcional.

6. Femenino de 3 años de edad, con Hidrocefalia seca tumor de fosa posterior, tratamiento de la hidrocefalia por medio de Neuroendoscopia.

Todo lo anterior en un marco de colaboración y convivencia mutua entre los equipos locales y extranjeros de Neurocirujanos, así como de Residentes de ambos lados. Una enriquecedora interacción no solo en el plano profesional o académico, sino también en el personal de los equipos. En definitiva, un evento exitoso y brillante, no solo para los pacientes, sino para todos los Médicos y personal involucrado. Estamos ya, entusiasmados preparando el evento del siguiente año, buscando poder llevarlo a mayor número de pacientes. Gracias a todos los involucrados por su generosa y entregada participación.

**Dr. Miguel R. Ochoa Plascencia**  
Neurocirujano  
Departamento de Neurocirugía  
Hospital Civil de Guadalajara Fray Antonio Alcalde.



## EQUIPODE COMUNITY NEUROSURGERY 2012

### JohnsHopkins University

Dr. Alfredo Quiñones Hinojosa  
Dr. George I. Jallo  
Dr. Kairson Chaichana (Neurosurgery Fellow)

### University of California at San Francisco

Dr. Michael T. Lawton  
Dra. Ana Rodriguez (Neurosurgery Fellow)  
Enf. April Sabangan  
Chris Wilson

### Universidad de Guadalajara, Departamento de Neurociencias, CUCS

Dr. Héctor Raúl Pérez Gómez  
Rector del Centro Universitario de Ciencias de la Salud  
Lic. Carolina Castro  
Dr. en C. Rodrigo Ramos Zúñiga  
Dr. en C. Oscar González Pérez  
Dra. en C. María Sonia Luquín  
Dr. en C. Fernando Jaúregui

### Hospital Civil de Guadalajara Fray Antonio Alcalde

Dr. Leonardo E. Aguirre Portillo	Dr. José E. Kleeman Jaramillo
Dr. Juan Luis Soto Mancilla	Dr. Marco E. Muñoz López
Dr. Miguel R. Ochoa Plascencia	Dr. Roberto Cuitláhuac Torres Alba
Dr. Francisco J. López González	Dr. Miguel A. Andrade Ramos
Dr. Carlos A. Ramírez Huerta	Dr. Isaías Calata Valle
Dr. Luis Ángel Arredondo Navarro	Dr. Luis Roberto Rodríguez Rubio
Dr. Rodrigo Mercado Pimentel	Dr. René Rolando Vyeitez de la Cruz
Dra. María E. González González	Dr. Jesús Violante García
Dr. Desiderio Valdez Zepeda	Dr. Miguel Alfonso Medrano Moran

### Colaboradores

Heike Von Der Heyde  
Consul Honorario de Alemania en Guadalajara



## EVENTOS ACADÉMICOS Y NOTICIAS



Se desarrolló exitosamente el congreso de la Sociedad de Cirugía Neurológica de Occidente y de la Sociedad de Neurocirujanos Universitarios en Puerto Vallarta, contando con la presencia de destacados profesores del ámbito nacional e internacional, talleres, cursos precongreso y el simposium latinoamericana de cirugía cerebrovascular. Una gran cantidad de profesionales participaron de las actividades científicas y de esparcimiento, que ya son una tradición del congreso de Occidente.  
Enhorabuena!



VII CONGRESO INTERNACIONAL  
"NEUROCIRUGÍA DEL SIGLO XXI"  
V CONGRESO INTERNACIONAL  
"TOPICOS SELECTOS E NEUROCIRUGÍA"  
Del 7 al 11 de Noviembre de 2012  
León, Gto, México



REUNIÓN CONJUNTA DE LA FLANC  
Del 24 al 27 de Octubre de 2012  
Hospital Español, México DF

# Correspondencia

Nota editorial informativa:

El boletín *Neurocirugía Hoy*, es un órgano informativo de la Sociedad Mexicana de Cirugía Neurológica A.C. Las propuestas, resúmenes y comentarios deben ser dirigidos a la dirección electrónica:

[rodrigorz13@gmail.com](mailto:rodrigorz13@gmail.com)

Toda la información vertida, es responsabilidad de su autor, y es emitida bajo criterios bioéticos y libre de conflictos de interés, de carácter comercial o financiero. Deberá contener nombre, cargo, dirección, teléfono y e mail. Formato de una cuartilla párrafo sencillo, arial 12, con margen de 3cm. a ambos lados. 1 figura por artículo en formato digital (jpg). Referencias bibliográficas básicas, cuando lo amerite el texto.

El autor deberá firmar una carta de cesión de derechos y autorización para impresión.

Derechos reservados.

SEP-indautor 04-2009-11 1808485800-0  
Editado en el Departamento de Neurociencias. CUCS. Universidad de Guadalajara

Diseño: Norma García.

Impresión: Servicios Gráficos.

Tiraje: 400 ejemplares.